

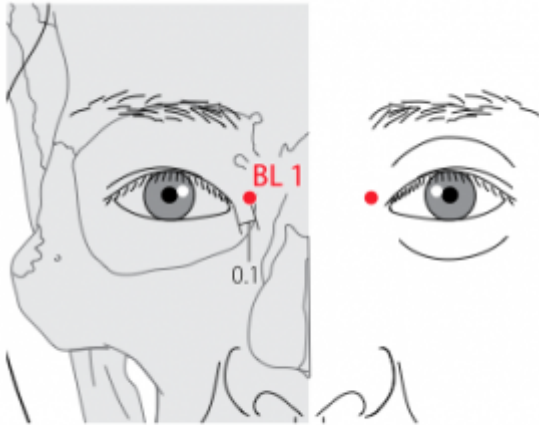
Table des matières

1. Dénomination	2
1.1. Traduction	2
1.2. Origine	3
1.3. Explication du nom	3
1.4. Noms secondaires	3
1.5. Translittérations	3
1.6. Code alphanumérique	3
2. Localisation	4
2.1. Textes modernes	4
2.2. Textes classiques	4
2.3. Rapports et coupes anatomiques	5
2.4. Rapports ponctuels	5
3. Classes et fonctions	6
3.1. Classe ponctuelle	6
3.2. Classe thérapeutique	6
4. Techniques de stimulation	7
5. Indications	8
5.1. Littérature moderne	8
5.2. Littérature ancienne	9
5.3. Associations	10
5.4. Revues des indications	10
6. Etudes cliniques et expérimentales	10
6.1. Hoquet	10
6.2. Diabète insipide	11
6.3. Larmolement (epiphora)	11
6.4. Vertiges	11
6.5. Paralysie faciale	12
6.6. Spasmes et tics	12
6.7. Infirmité motrice cérébrale	12
6.8. DMLA	12
6.9. Lombalgies	14

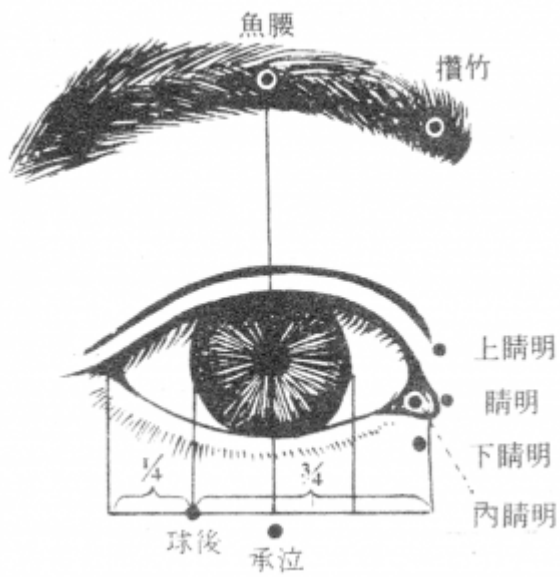1V Jingming 睛明

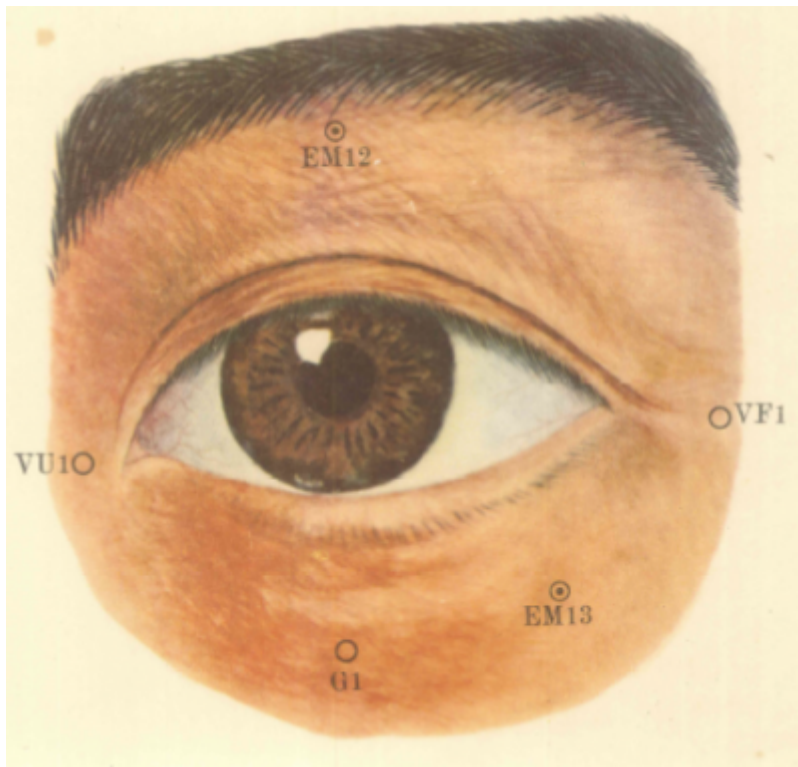
prononciation [jingming.mp3](#)

Articles connexes : - 19IG - 2V - [Méri dien](#) -

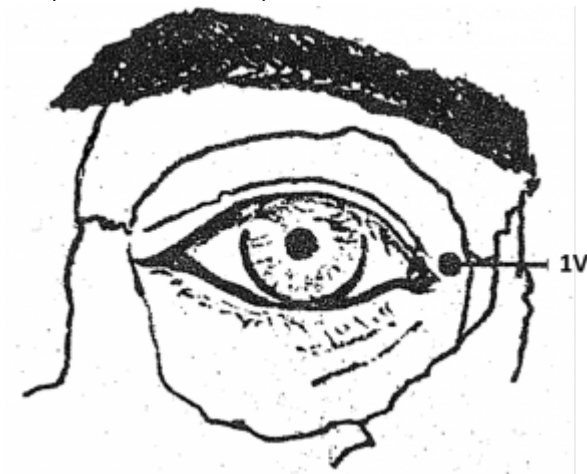


WHO 2009





IV (Collection Gera)



IV (Li Su Huai 1976)

1. Dénomination

1.1. Traduction

睛明 <i>Jīngmíng</i>	Prunelles claires (Nguyen Van Nghi 1984), Prunelle brillante (Pan 1993), Clarté de l'oeil (Lade 1994), Éclat de la prunelle (Laurent 2000)
-----------------------	--

- Zhou Mei-sheng 1984 : *jing* eye *ming* bright; clear.
- *Jing* (Ricci 974) : prunelle de l'œil (Guillaume 1995)
- *Ming* (Ricci 3515) : briller ; lumière, clair, jour, point du jour, perspicace ; distinguer clairement (Guillaume 1995)

1.2. Origine

- Jia yi jing (Guillaume 1995)

1.3. Explication du nom

- Zhou Mei-sheng 1984 : *Jingming* It is an important point for treating eye diseases. It makes the eye bright and clear.
- Pan 1993 : Utilisé pour traiter les maladies fonctionnelles des yeux, il rend la « Prunelle brillante », d'où son nom.
- Lade 1994 : le nom évoque la fonction énergétique de ce point sur les yeux et la vision. Selon les classiques, ce point est le point de Croisement des Vaisseaux *Yang* et *Yin* du Talon, qui ont une grande influence sur les yeux.
- Laurent 2000 : *Jing* : *zheng*, une plante en croissance et dan, vase ou creuset d'alchimiste avec un grain de cinabre. Le cinabre (sulfure de mercure) purifié était censé donner un remède conférant l'immortalité. L'association de *sheng* et *dan* forme *qing* le vert des jeunes pousses associé aux notions de printemps et de vitalité. La recatégorisation par la clé de l'œil *mu* (K 109), donne *jing* : la prunelle. *Ming* : association du caractère de la lune *yue* et de celui du soleil *ri* pour induire une notion de *forte luminosité* : briller, rayonner, lumière, clair ; point du jour ; vue (faculté de voir) ... Le choix de *jing* pour désigner la prunelle n'est pas du au hasard, le caractère est à rapprocher de *jing*, la quintessence, il contient d'ailleurs le même intensif *qing* lié au renouveau printanier et à la couleur verte, la vue en médecine chinoise dépend en effet du sang et de l'énergie du Foie mais également du *jing* (thésaurisé par les Reins). *Ming* désigne l'éclat.

1.4. Noms secondaires

精明, <i>Jīngmíng</i> (1)	Qian jin yao fang (Guillaume 1995), Laurent 2000
泪孔 [淚孔], <i>Lèikǒng</i> (2)	Jia yi jing (Guillaume 1995), Laurent 2000
泪空 [淚空], <i>Lèikōng</i> (3)	Zhen jiu ju ying (Guillaume 1995), Laurent 2000
目内眦, <i>Mùnèi zhi</i> (4)	Laurent 2000
内眦外, <i>Nèiziwài</i> (5)	Laurent 2000

1. *Jing* (Ricci 978) : élite, fin, subtil, soigné, fini, essence, quintessence, sperme, esprit / *Ming* (Ricci 3515); Intelligence (Laurent 2000)
2. *Lei* (Ricci 2983) : larmes / *Kong* (Ricci 2889) : trou, ouverture, communiquant avec; Trou des larmes (Laurent 2000)
3. *Lei* (Ricci 2983) / *Kong* (Ricci 2892) : vide, creux, vain, inutilement; Creux des larmes (Laurent 2000)
4. Canthus interne
5. En dehors du canthus interne

1.5. Translittérations

1.6. Code alphanumérique

- VE1, 1V, 1VE (Vessie)

- BL1 (Bladder), B1, Bladder 01 = B01

2. Localisation

2.1. Textes modernes

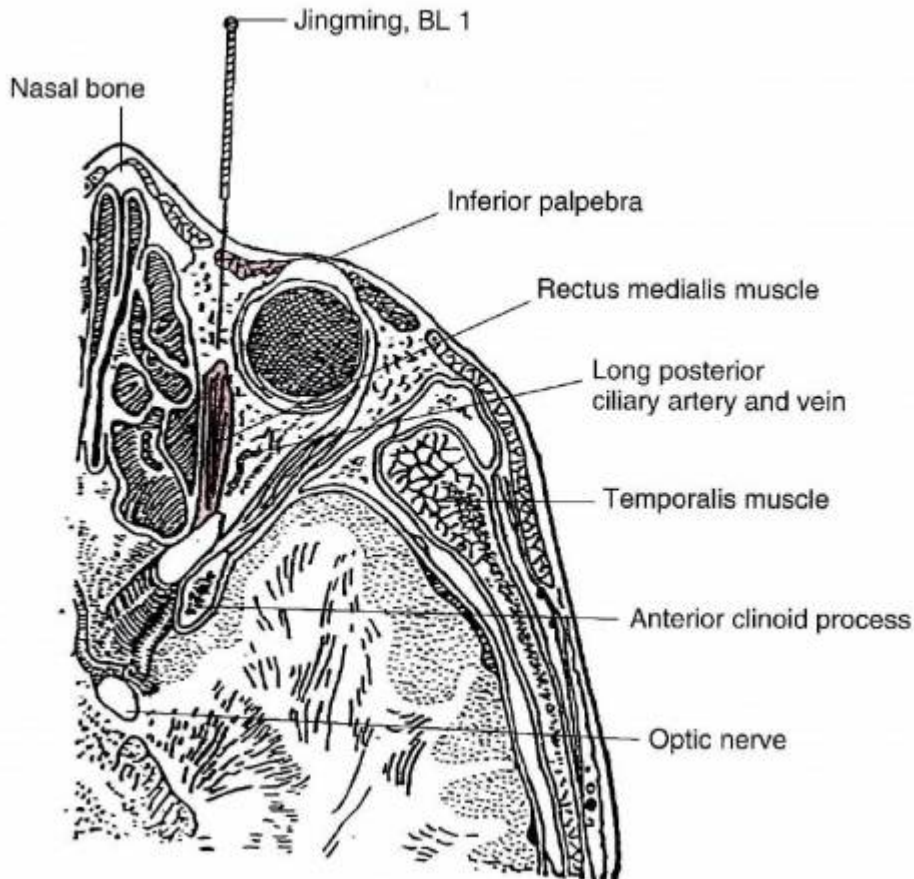
- Nguyen Van Nghi 1971 : Au coin interne de l'œil dans un creux.
- Li Su Huai 1976 : In a depression 0,1 in. lateral from the medial canthus, Bilateral.
- Roustan 1979 : les yeux fermés à 0,1 distance au-dessus de la commissure interne des paupières.
- Nguyen Van Nghi 1984 : Au bord de la fosse orbitaire et à 0,1 pouce de la commissure interne de l'œil.
- Lu HC 1985 : **Location-1** : Inside the orbital foramen, about 1 *fen* below the medial angle of eye (inner canthus). **Location-2** : On the lateral side of the medial border of the orbit. **How-to-locate-1** : With the patient's eyes closed, locate this point about 1 *fen* laterally from the medial angle of eye, slightly above it, on the medial border of the orbit. **How-to-locate-2** : Locate this point 1 *fen* laterally from the medial angle of eye and then 1 *fen* upward.
- Deng 1993 : Sur la face, dans la dépression située légèrement au-dessus du coin interne de l'œil.
- Pan 1993 : *Jingming* se trouve dans la dépression située du côté supéro-interne de l'angle interne de l'œil.
- Guillaume 1995 : À 0,1 distance au-dedans et au-dessus de la commissure palpébrale médiale de l'œil, près du bord médial de l'orbite.
- WHO 2009: On the face, in the depression between the superomedial parts of the inner canthus of the eye and the medial wall of the orbit. Note: When the eye is closed, BL1 is located in the depression 0.1 B-*cun* superior and medial to the inner canthus of the eye.
- Laurent 2000 : Sur la face, dans une dépression à 0,1 *cun* au-dessus du canthus interne de l'œil.

Items de localisation (ensemble des items significatifs décrits dans la littérature permettant une localisation du point):

2.2. Textes classiques

- Jia Yi : A l'extérieur du coin interne de l'œil." (Deng 1993)
- Wai Tai : Au coin interne de l'œil." (Deng 1993)
- Sheng Hui : Dans la dépression qui se forme à l'extérieur du coin interne de l'œil (Deng 1993)."
- Yu Long Jing : Dans l'orifice du sac lacrymal, au coin interne de l'œil (Deng 1993)."
- Ju Ying : Dans la dépression située à 0,1 *cun* à l'extérieur du coin interne de l'œil (Deng 1993)."
- Ru Men : Dans la dépression située dans la chair rouge du coin interne de l'œil (Deng 1993).
- Deng 1993 : la plupart des anciens ouvrages de médecine s'accordent sur la localisation de ce point, mais il subsiste quand même des différences, telles que "à l'extérieur du coin interne de l'œil", "dans la dépression située à l'extérieur du coin de l'œil" et "à 0,1 *cun* à l'extérieur du coin interne de l'œil". Ainsi, le point est localisé sur le visage, dans la dépression située légèrement au-dessus du coin interne de Les localisations qui figurent dans Yu Long Jing et Ru Men ne sont pas vraiment acceptées.

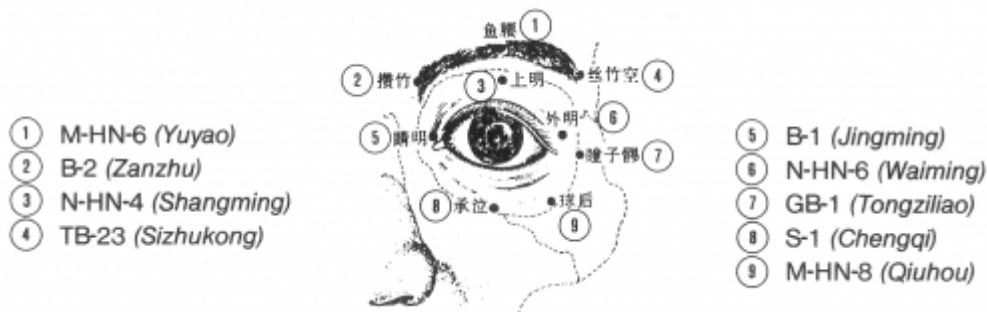
2.3. Rapports et coupes anatomiques



Chen 1995

- Roustan 1979 : sur le ligament palpebralis interne, au bord interne de l'orbite; en profondeur : muscle rectus oculi internus (droit interne), artères et veines supraorbitalis, dorsalis nasi, frontalis medialis; nerfs infra-orbitalis, nerf maxillaire supérieur dans la gouttière sous-orbitaire, supraorbitalis (frontal externe), branche du nerf ophtalmicus (de Willis) et nerf nasociliaris (nerf nasal branche du trijumeau).
- Deng 1993 : Peau—tissu sous-cutané—muscle orbiculaire de l'œil—bord supérieur du conduit lacrymal supérieur—entre le muscle droit interne de l'œil et la lame orbitaire de l'ethmoïde. Dans la couche superficielle, on trouve le nerf sus-trochléaire des branches ophtalmiques du nerf trijumeau, et les branches ou tributaires de l'artère et de la veine angulaires. Dans la couche profonde, on trouve les branches ou tributaires de l'artère et de la veine ophtalmiques, les branches du nerf ophtalmique et les branches du nerf moteur oculaire.
- Guillaume 1995 : Artère et veine palpébrales internes. Nerf infra-trochléaire médial, nerf supra-orbitaire.

2.4. Rapports ponctuels



Zhen Jiu Xue (O'Connor 1981)

3. Classes et fonctions

3.1. Classe ponctuelle

- Nguyen Van Nghi 1971 : — Point qui reçoit des vaisseaux des méridiens principaux de l'intestin grêle (Taé Yang) et de l'estomac (Yang Ming) ainsi que des méridiens curieux Yang Kéo, Inn Kéo et Tou Mo. Nei King : « Le Tsing Ming est l'endroit où joue l'alternance du Inn et du Yang du corps. » (Ch. 17.) « À ce point, le Yang Kéo et le Inn Kéo se séparent. Le premier entre dans le Yang, le second dans le Inn. » (Ch. 21.) « S'il y a plénitude de Yang, au Tsing Ming, les yeux restent grand ouverts, s'il y a plénitude de Inn, ils sont constamment fermés. »
- Roustan 1979 : 1V est un point de réunion de tous les vaisseaux *Luo* donc de toutes les énergies de l'homme et de tous ses méridiens.
- Nguyen Van Nghi 1984 : Point de réunion de 6 vaisseaux : *Chéou* et *Tsou Tae Yang* (IG et V), *Chéou* et *Tsou Yang Ming* (GI et E) et de deux méridiens curieux *Inn* et *Yang Keo*. Point où joue l'alternance du *Inn* et du *Yang* du corps ; s'il y a plénitude de *Yang* au *Jingming* (1V) les yeux restent grand ouverts, s'il y a plénitude de *Inn*, les yeux sont constamment fermés (Ling Shu, chap. 17 et 21). Point de purification de la chaleur au niveau de l'appareil oculaire. Il dissémine le Vent, éclaire les yeux et rétablit la connexion des *Luo* de ramifications de l'œil.
- Pan 1993 : point de rencontre des méridiens *Shoutaiyang* Intestin Grêle, *Zutaiyang* Vessie et *Zuyangming* Estomac.
- Guillaume 1995 : Il s'agit d'un point de réunion des méridiens *Shoutaiyang*, *Zutaiyang* et *Zuyangming*. Dans les commentaires du Su wen, Wang Bing rajoute *Yin* et *Yang qiao*. Pour le Tong ren, il s'agit d'un point de réunion des cinq méridiens : *Shoutaiyang*, *Zutaiyang*, *Shoushaoyang*, *Zushaoyang* et *Zuyangming*.
- Laurent 2000 : Point de croisement avec *Zuyangming*, *yin* et *yangqiao* ; 4° point *He* (*jing bie* d'Intestin Grêle et Cœur) ; point Réunion du *Taiyang* ; Point *jin* (entrée).

3.2. Classe thérapeutique

- Roustan 1979 : élimine le vent et rafraîchit la chaleur ; éclaire les yeux et favorise la communication des *Luo*.
- Chen 1995 : Expels Wind and reduces Heat, and clears the collaterals to improve acuity of vision.
- Laurent 2000 : Traite tous les problèmes des yeux, élimine chaleur et vent.

4. Techniques de stimulation

Acupuncture	Moxibustion	Source
Have the patient close his/her eyes and gently push the eyeball laterally. Needle perpendicularly 0.5-1.0 in. Leave the needle in position for 3-5 min.		Li Su Huai 1976
Selon Tong ren, puncturer à 1,5 distance (<i>cun</i>), laisser l'aiguille le temps de 3 expirations ; en cas d'héméralopie, on peut laisser l'aiguille longtemps en place puis la retirer rapidement, Selon Ming tang, puncturer à 1,5 <i>fen</i> . Selon le Zi sheng jing, une puncture peu profonde sur la face se fait à 1 <i>fen</i> , à 4 <i>fen</i> lorsqu'elle est profonde. Selon Su wen, puncturer à 1 <i>fen</i> , laisser l'aiguille le temps de 6 expirations, appliquer 3 cônes de moxa. Il s'agit donc d'une erreur de Tong ren qui a employé 1,5 <i>cun</i> pour 1,5 <i>fen</i> .	Les moxas sont interdits.	Zhen jiu ying (Guillaume 1995)
Piquer perpendiculairement à la peau en demandant au patient de fermer les yeux et de ne pas les bouger, piquer lentement et sans aucune manipulation, à 1 ou 1,5 distance	Interdiction de cautériser (textes anciens)	Roustan 1979
Piqûre perpendiculaire de 0,5 à 1,5 <i>cun</i>	Moxas interdits	Laurent 2000

Sensation de puncture

- Roustan 1979: sensation locale de gonflement, qui diffuse parfois vers l'arrière du globe oculaire
- Chen 1995: Needle sensation: Local distension and soreness, or sensation radiating to the posterior part of the eyeball and into the surrounding region.

Sécurité

- Li Su Huai 1976 : Do not twirl the needle or employ lifting/planting technique.
- Roustan 1979 : ne pas piquer trop profond : on provoque facilement des saignements ; il faut, dans ce cas, comprimer localement pendant 2 ou 3 minutes après avoir retiré l'aiguille. En cas d'ecchymose, sa disparition demande environ une semaine mais elle ne gêne en rien la vision.
- Lade 1994 : la moxibustion est contre-indiquée.
- Chen 1995

1. *Bleeding*: the subcutaneous tissue contains loose connective tissue and a small artery and vein. The space of the loose connective tissue is sufficiently large so that if the needle is not inserted too quickly, it will not cause severe damage. If the needle is inserted into these blood vessels use the finger to press the point and limit the bleeding. The most severe complication is local ecchymosis. If the needle is inserted more than 2 cm (0.8 inch) to 3.2 cm (1.2 inches), it will be very close to the medial wall of the orbit and may puncture into the anterior and posterior ethmoidal arteries. If these two arteries are damaged, they will bleed very easily. The chief signs are swollen eyeballs and evagination. Heavy bleeding will drain into the loose connective tissue, causing purple ecchymosis of the superior and inferior eyelids. To prevent this, don't insert the needle too close to the medial wall of the orbit. To manage the bleeding, use a cold ice pad compress first, then a hot pad compress, and a hemostat to decrease bleeding and increase absorption.
2. *Puncture into the eyeball*: this may happen while inserting the needle if the eyeball is not pressed laterally, or if the needle is too close to the eyeball. The external sclera of the eyeball is very strong so it is not easy to puncture through the structure especially if the needle is inserted slowly. It is very easy to puncture into the largest transverse diameter of the eyeball,

which presents the thinnest part of the sclera. If the needle is inserted into the eyeball, the patient must be transferred to a physician immediately.

3. *Common tendinous ring and optic nerve*: if the needle is inserted more than 4.5 cm (1.8 inches), it could penetrate into the common tendinous ring and the optic nerve very easily. The optic nerve is covered by strong fibrous connective tissue, a continuation of the dura mater, and a sticky needle resistance will be felt if the needle punctures into the structure. If the needle is inserted into the optic nerve, the patient may complain of flashing before the eyes, headache, dizziness, vomiting, and nausea. Withdraw the needle immediately, and treat the symptoms.
4. *Ophthalmic artery and vein*: the ophthalmic artery is a terminal branch of the carotid artery which, together with the optic nerve, passes through the optic canal into the orbital cavity. It supplies nutrient to the eyeballs, is surrounded by the common tendinous ring, and is in the middle of the muscular funnel formed by the external eyeball muscle. The ophthalmic artery, together with the ophthalmic vein, is located lateral and inferior to the optic nerve. When inserting the needle, the needle direction must be on the medial side of the optic nerve in order to prevent puncturing into the ophthalmic artery. The muscular branches and long posterior ciliary arteries of the ophthalmic artery are very close to the needle pathway and very small in diameter. They are distributed in the loose adipose body of the orbit, which is mobile. To prevent inserting the needle into the long posterior ciliary arteries, don't insert the needle too quickly and do not use a thrusting movement.
5. *Superior orbital fissure and its deep contents*: if the needle is inserted posteriorly and laterally more than 5.0 cm (2 inches) in men and 4.8 cm in women, it may puncture through the superior orbital fissure. The oculomotor nerve (CN III), the trochlear nerve (CN IV), the abducens nerve (CN VI), and the ophthalmic branch of the trigeminal nerve (CN V) pass through the superior orbital fissure. If the needle is passed through the superior orbital fissure, it may puncture into the cavernous sinus of the middle cranial fossa and damage the frontal lobe of the cerebrum, causing intracranial bleeding leading to dizziness, headache, nausea, vomiting, shock, and even death. The deeper the needle is penetrated and the heavier the manipulation, the more dangerous it is.

5. Indications

Classe d'usage ★★ point majeur

5.1. Littérature moderne

- Li Su Huai 1976 : Keratitis, retinitis, night blindness, myopia, optic atrophy, other diseases of the eye.
- Roustan 1979 : conjonctivite aiguë ou chronique, myopie, hypermétropie, astigmatisme, daltonisme, héméralopie, inflammation du nerf optique, inflammation de la rétine : glaucome, cataracte légère et au début, leucome cornéen, paralysie faciale, larmoiement, etc.. Autres indications : larmoiement à l'exposition au vent, ptérygion...
- Nguyen Van Nghi 1984 : conjonctivite aiguë ou chronique, larmoiement, chalazion, héméralopie, névralgie ophtalmique, paralysie du nerf optique, rétinite - cataracte, leucome - astigmatisme, glaucome, taie cornéenne, ptérygion . Le Da Cheng ajoute : myopie, douleur et rougeur de la 1/2 interne de l'œil, prurit oculaire. . d'après tong fun : « la vue s'éclaircit immédiatement dès la puncture du *tai yang* (V) et du *yang ming* (E). Ces 2 méridiens ont plus de sang que d'énergie, c'est pourquoi dans les cas de leucomes et de douleur et rougeur oculaire (débutant par l'extrémité interne de l'œil) il faut puncturer le *jingming* (1V) et le *zanzhu* (2V) pour disperser la chaleur au niveau du *tai yang*. »

- Lade 1994 :
 - Ouvre et éclaire les yeux, enrichit le *Yin*, disperse le Vent, et clarifie le Feu et la Chaleur. Indications : tous les troubles des yeux, en particulier glaucome, début de cataracte, myopie, atrophie du nerf optique, opacité de la cornée, cécité des couleurs, ou la nuit ou brutale, rougeur, larmoiement, démangeaisons, gonflement et douleur des yeux. Conjonctivite, céphalées occipitales et frontales, éblouissements, problèmes endocriniens de l'hypophyse, de l'hypothalamus et de la glande pinéale, et hystérie avec perte de vision.
 - Effet local : douleur et démangeaison du canthus médial.
- Chen 1995 : Conjunctivitis, keratitis, myopia, optic neuritis, optic nerve atrophy, glaucoma, vitreous opacity.
- Guillaume 1995 : Yeux rouges, gonflés et douloureux, larmoiement au vent, prurit de l'angle de l'œil, éblouissements, ptérygion qui s'étend jusqu'à la pupille, taie interne et externe, vue trouble, achromatopsie, daltonisme, héméralopie ; conjonctivite, dacryocystite, inflammation de la glande lacrymale, trachome, ophtalmie, kératite, névrite optique, atrophie du nerf optique, myopie.

5.2. Littérature ancienne

- Jia yi jing : Vue trouble, crainte du vent qui provoque un larmoiement, crainte du froid, douleur oculaire, éblouissements, douleur et rougeur de l'angle interne de l'œil, vue trouble, prurit et douleur des angles de ptérygion, taie (Guillaume 1995).
- Qian jin yao fang : Myopie, Céphalée, Larmoiement, vue trouble, prurit et douleur, rougeur de l'angle interne de l'œil, ptérygion (Guillaume 1995).
- Qian jin yi fang : Membrane blanchâtre qui tend à recouvrir la pupille, héméralopie avec larmes froides, vue trouble, excroissance charnue (Guillaume 1995).
- Ishimpo : Larmoiement ; crainte du vent et du froid ; céphalée ; sécrétion oculaire ; rougeur et douleur à l'intérieur de la paupière ; vue trouble ; kératoleucome (Guillaume 1995).
- Sheng hui fang : Vue trouble (Guillaume 1995).
- Tong ren : Membrane qui tend à recouvrir la pupille, vue trouble, atteinte oculaire dans les parasitoses (Guillaume 1995).
- Ling guang fu : « Jing ming traite les ptérygions » (Guillaume 1995).
- Zhen jiu ju ying : myopie, crainte du vent et larmoiement, crainte du froid et céphalée, éblouissements, rougeur et douleur de l'angle interne de vue trouble, prurit des canthus, taie, excroissance charnue qui débute l'angle interne pour atteindre la pupille (ptérygion), cataracte, héméralopie, pathologie oculaire des parasitoses. Li Dongyuan dit : « Quand on fait saigner Taiyang et Yangming, la vue est de plus en plus claire car ces méridiens sont riches en Sang et pauvres en énergie. C'est pour cela que lorsque les ptérygions, les douleurs et les rougeurs oculaires débutent au canthus interne, il faut piquer *Jingming-1V*, *Zanzhu-2V*, pour disperser la chaleur du Taiyang. Piquer *Jingming* à 1 fen 1/2 et *Zanzhu* à 1 fen 3, il faut que cette profondeur soit respectée. Les praticiens d'aujourd'hui qui piquent *Zanzhu* le font d'une manière tangentielle jusqu'à *Jingming*, ils ne tonifient pas, ils ne dispersent pas, ils laissent l'aiguille longtemps en place, cela ne correspond pas aux règles énoncées par les Anciens. »
- Yi xue ru men : « La puncture et la moxibustion de ce point sont interdites » (Guillaume 1995).
- Da cheng : « Myopie, crainte du vent et larmoiement, crainte du froid et céphalée, éblouissements, rougeur et douleur de l'angle interne de l'œil, vue trouble, prurit des canthus, taie, excroissance charnue qui débute à l'angle interne pour atteindre la pupille (ptérygion), cataracte, héméralopie, pathologie oculaire des parasitoses, larmoiement lors des accès de colère chez l'adulte ». Puis la citation poursuit avec celle de Li Dongyuan reprise dans le Zhen jiu ju ying (Guillaume 1995).

- Xun jing : « Ptérygions et taies » (Guillaume 1995).
- Lei jing tu yi : Selon certains, il est interdit de faire des moxas sur ce point ». « Douleur oculaire avec vue trouble, larmoiement au vent, ptérygions, taies, prurit des canthus avec écoulement purulent, céphalée, vertiges. Dans le traitement de l'héméralopie, on peut laisser l'aiguille longtemps en place puis on la retire rapidement » (Guillaume 1995).
- Tai yi shen zhen : « Douleur oculaire, vue trouble, larmoiement au vent, taie blanche et prurit des canthus, ptérygion, céphalée et éblouissements, héméralopie » (Guillaume 1995).

5.3. Associations

Indication	Association	Source
Maladies des yeux	1V + <i>Taiyang</i> + <i>Yuwei</i> (PC 34)	Yu Long Ke (Roustan 1979)
Cataracte	1V + <i>Qiuhou</i> (PC 4) + <i>Taiyang</i> (PC 2) + <i>Yiming</i> (PC 7) + 1IG + 4GI	Roustan 1979
Ptérygon	1V + 1IG + <i>Taiyang</i> (PC 2) + 4GI	Roustan1979
Héméralopie	1V + 2F	Nguyen Van Nghi 1984, Guillaume 1995
Rougeur des yeux	1V + 14GI	Roustan 1979
Conjonctivite	1V + 37VB + 4GI	Nguyen Van Nghi 1984, Guillaume 1995
Toutes formes d'ophtalmie	1V + <i>taiyang</i>	Nguyen Van Nghi 1984
Inflammation oculaire, yeux rouges	1V + <i>yuyao</i>	Nguyen Van Nghi 1984
Atrophie du nerf optique	1V + <i>qiuhou</i> + 20VB + 4GI + 36E + 37VB	Roustan 1979, Nguyen Van Nghi 1984
Glaucome	1V + <i>qiuhou</i> + 20VB + 3F	Roustan 1979, Nguyen Van Nghi 1984
Leucome	1V + 4GI + 18V + <i>yuwei</i>	Nguyen Van Nghi 1984

5.4. Revues des indications

- Li Xuewu. [Needling Practice of Jingming (UB 1)]. Journal of Beijing College of Traditional Chinese Medicine. 1993;16(3):32. [46405].

6. Etudes cliniques et expérimentales

6.1. Hoquet

- Wu Xinggui. [Acupuncture on Point Jingming (BL1) as a Main Treatment for 122 Cases of Hiccup]. Shanghai Journal of Acupuncture and Moxibustion. 1998;17(5):26-36. [67191]. Hiccup was treated mainly by needling point Jingming (BL1). The total effective rate reached 93%. The cure rate was higher in excess syndrome than in deficiency syndrome (P<0.01). The average number of treatments was smaller in excess syndrome than in deficiency syndrome. The mechanism that point Jingming (BL,1) stopped hiccup was investigated from meridian theory and acupoint anatomy.
- Zhao Bo et al. [Treatment of 33 Cases of Intractable Hiccup by Acupuncture with Jingming and Yifeng Point]. Shaanxi Journal of Traditional Chinese Medicine. 2001;22(11):685. [99436].
- Sun Feng Yin, Wang Shu Xiang, Yang Zhi Hua, et al. 97 Cases of Terminal Hiccough treated by

Pressing Double Jingming with Fingers. *Journal of Clinical Acupuncture and Moxibustion*. 2007;23(5):5. [150682].

Urologie ou endocrinologie

6.2. Diabète insipide

- Ma Ruiying. [Puncture Profonde du Jingming (1V) dans le Traitement du Diabète Insipide. Rapport de deux Cas]. *Shanghai Journal of Acupuncture and Moxibustion*. 1983;3:28. [10948].
- Ruiyin M. Piqure Profonde au Point Jingming pour traiter 2 cas de Diabete Insipide. In *Selection des Theses de la Revue d'acupuncture de Shanghai*, Shanghai. 1987;;57-9. [19987].

La piqûre au point (1V) a permis d'améliorer les symptômes dans 2 cas de diabète insipide (diminution de la diurèse avec diminution de la fréquence de miction à 5-6 fois par jour). La piqûre doit être profonde (2,5 cm) et l'aiguille laissée en place 30 minutes. Ce point agit probablement parce qu'il est un point de réunion de Yang Ming du pied, de Yin Quiao Mai et surtout de Taiyang.

6.3. Larmolement (epiphora)

- Ni Yun et al. Treatment of Epiphora due to Insufficiency of Lacrimal Passage by Acupuncture at Jingming. *Journal of TCM*. 1999;19(2):108-10. [72267]. Since 1995, the authors have employed acupuncture at Jingming (UB 1) with the warming needles to treat epiphora due to insufficiency of lacrimal passages. Of the 68 treated eyes in 42 patients, 28 eyes were cured, 35 improved, and 5 ineffective with a total effective rate of 92.65%; and 12 eyes were cured and 34 improved by only one course of treatment. Traduction espagnole : Ni Yun et al. Tratamiento de la epifora por la insuficiencia del desague lagrimal mediante la acupuntura en el Punto V1 (Jingming). *El Pulso de la Vida*. 1988;20:11-3. [73203].

Desde 1995 los autores han utilizado la puncion caliente en V1 (Jingming) para tratar la epifora debido a la insuficiencia del desague lagrimal. De 68 ojos de 42 pacientes se curaron 28 ojos, 35 mejoraron y 5 no consiguieron el efecto deseado, dando un porcentaje total de eficacia de 92.65%. 12 ojos se curaron y 34 mejoraron tan solo con un ciclo terapéutico.

Traduction italienne : Ni Yun et al. Trattamento dell'epifora dovuta a insufficienza del canale lacrimale mediante agopuntura su Jingming. *Rivista Italiana di Medicina Tradizionale Cinese*. 2000;80(2):46-7. [89548].

Fin dal 1995 gli autori hanno impiegato l'agopuntura su jingming (BL1) con riscaldamento dell'ago per il trattamento dell'epifora dovuta a insufficienza dei canali lacrimali. Dei 68 occhi trattati in 42 pazienti, 28 guarirono, 35 migliorarono e 5 risultarono inefficaci con una percentuale complessiva di efficacia del 92.65%. 12 occhi guarirono e 34 migliorarono dopo un solo ciclo di terapia.

6.4. Vertiges

- Yu Hui, Han Jing, Tan Qi-Wen. [The Effect of Acupuncture at Jingming Point on Hemodynamics of "Vertebrobasilar Artery of Patients with Cervical Vertigo]. *Journal of Clinical Acupuncture and Moxibustion*. 2011;27(10):1. [174525].

Objective: Transcranial Doppler(TCD) as index,to observe the influence of Jingming(BL -1)on vertebrobasilar hemodynamics and our finding provides objective basis for expanding the' indication range of Jingming(BL1) and improving the clinical treatment of cervical vertigo in clinical practice. Methods:60 patients were selected and randomly divided into observation group and contro group. Blood flow velocity changes were, observed before and after acupuncture, and the data were statistically analyzed. Results: Clinical studies had shown that before and after acupuncture, pricking Jingming (BL-1) could improve the blood flow velocity of VA and PICA in low velocity type, and pricking Sanyinjiao (SP-6) could improve the blood flow velocity of PICA in low and high velocity type; Between the two groups, pricking Jingming (BL-1) was better than pricking Sanyinjiao (SP - 6) in improving the blood flow velocity of VA low velocity type. Conclusion: There is a significant improvement of vertebrobasilar hemodynamics on patients with cervical vertigo by pricking Jingming (BL - 1). So we have provided clinical objective basis for the use of Jingming (BL - 1) for treating cervical vertigo and the expansion indication of Jingming (BL-1).

6.5. Paralyse faciale

- Zhu Wei-Fang, Tang Chun-Lin, Mei Lin-Feng. [Acupuncture Treatment at Jingming and Qiuhou for Peripheral Facial Paralysis Patients with Symptom of Tearing]. *Journal of Clinical Acupuncture and Moxibustion*. 2011;27(12):7. [174545].

Objective: To observe the clinical effect of acupuncture at Jingming and Qiuhou on peripheral facial paralysis patients with tears. Methods :53 patients with peripheral facial paralysis and tears received acupuncture treatment with Jingming and Qiuhou. Results: The cure efficacy rate of the group was 73. 58% , and the total effective rate was 98. 11%. Conclusion: Acupuncture treatment at Jingming and Qiuhou is an ideal method for peripheral facial paralysis patients with tears.

6.6. Spasmes et tics

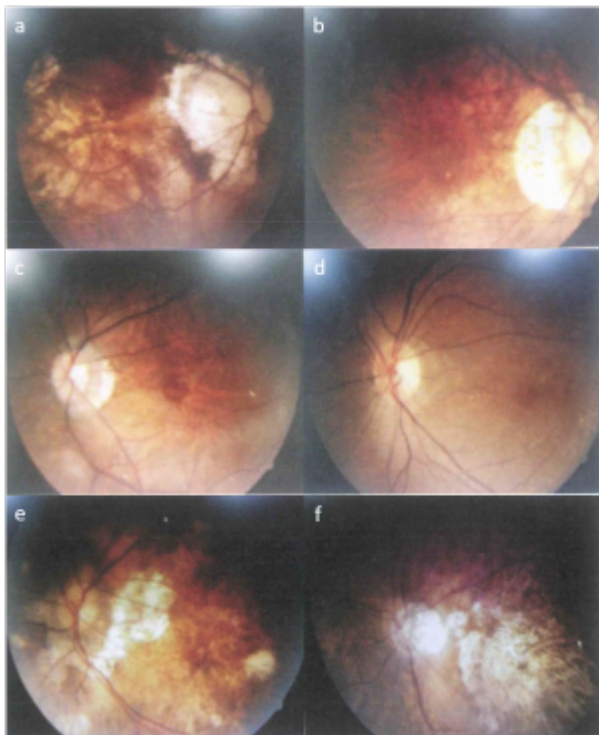
- Deng Zhen-Yi. Treatment of a Case of “Flickering Eyelid” by Needling Jingming. *International Journal of Clinical Acupuncture*. 1995;6(4):457-8. [56246].
- Chen Zhi-Gang. [38 Patients with Facial Spasm treated with Acupuncture at Jingming (BL 1) , Chengqi (ST 1)]. *Journal of Clinical Acupuncture and Moxibustion*. 2004;20(8):45. [132901].

6.7. Infirmité motrice cérébrale

- Han D, Song L. [Acupoints Injection of Jingming (BL 1) for 26 Cases of Cerebral Paralysis with Visual Impairment]. *Chinese Acupuncture and Moxibustion*. 2015;35(5):511. [183677].

6.8. DMLA

- Xia Yong, Liu Rui, Sun Jing-Jin, et al. [Clinical Study of Deep Needling at Orbital Points as Main Treatment for Age-Related Macular Degeneration]. *Shanghai Journal of Acupuncture and Moxibustion*.2014.33(5):421. [184577]



组治疗前后眼底照相、眼底荧光血管造影检测比较。a 针刺组治疗前; b 针刺组治疗后; c 西药组治疗前; d 西药组治疗后; e 空白对照组治疗前; f 空白对照组治疗后

[Comparaison des photographies de l'angiographie à la fluorescéine du fond d'œil avant (gauche) et après (à droite) le traitement en 3 groupes : en haut acupuncture, au milieu traitement occidental, en bas groupe témoin. Traduction automatique]

Objective To investigate the clinical efficacy of deep needling at orbital points as main treatment for age-related macular degeneration. **Methods** Forty-seven patients (94 eyes) with age-related macular degeneration (dry) were randomly allocated to three groups: acupuncture group of 22 cases (44 eyes), Western drug group of 15 cases (30 eyes) and blank control group of 10 cases (20 eyes). For the acupuncture group selected were orbital points Jingming, Shangming, medial tongziliao, Jianming, Chengqi and Qiuhou, and point Taichong. The Western drug group received oral administration of vitamin C 0.2 g and vitamin E 0.1 g, three times a day. The blank control group was clinically followed up and not given any treatments. Best-corrected visual acuities, fundus photographs and fundus fluorescein angiograms were compared between the three groups before and after treatment. **Results** There was no statistically significant pre-/post-treatment difference in best-corrected visual acuity in the acupuncture group ($P > 0.05$). Best-corrected visual acuity decreased in both Western drug and blank control groups after treatment and there was a statistically significant pre-/post-treatment difference in the two groups ($P < 0.01$). There was a statistically significant post-treatment difference in best-corrected visual acuity between the acupuncture group and the Western drug or blank control group ($P < 0.05$). After treatment, the atrophy of macular pigment epithelia in the posterior pole of eyeball lightened, pigment disorders disappeared, retinal edema abated markedly and fresh bleeding or exudation was invisible in 32 eyes in the acupuncture group after treatment. However, they did not basically improve in the Western drug and blank control groups of patients after treatment. **Conclusion** Acupuncture has a better therapeutic effect on age-related macular degeneration.

6.9. Lombalgies

- Zhang Taihua. [Observations Cliniques sur 1000 cas de Lumbago Traites par Puncture du Point Renzhong (26 Vg) et Jingming (1 V) en Combinaison *]. Chinese Acupuncture and Moxibustion. 1982;2(2):6. [644].

Depuis 1970, l'auteur a traité de 1000 cas de lumbago par puncture des points Renzhong et Jingming en combinaison avec l'automobilisation, le taux d'efficacité est de 85,9 % et de 77,2 % dans les cas d'acupuncture seule. Le point Renzhong est à piquer horizontalement avec une manipulation de 5 à 10 secondes pour augmenter la stimulation, puis le médecin se tient derrière le malade, place ses mains à la jonction des lombes et de l'abdomen (au niveau des points 13F et 25VB) et l'aide à mobiliser son rachis lombaire 20 fois.

From:

<http://wiki-mtc.org/> - **Encyclopédie des sciences médicales chinoises**

Permanent link:

<http://wiki-mtc.org/doku.php?id=acupuncture:points:points%20des%20meridiens:vessie:1v> 

Last update: **03 Feb 2022 14:40**