


# Table des matières

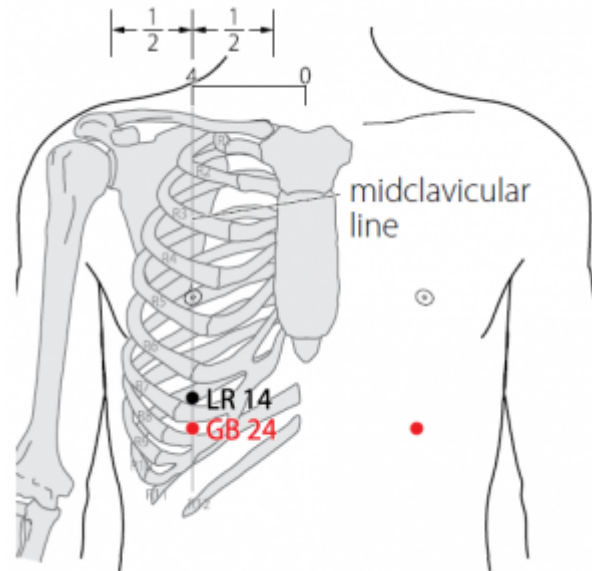
<b>1. Dénomination</b> .....	1
1.1. Traduction .....	1
1.2. Origine .....	1
1.3. Explication du nom .....	1
1.4. Noms secondaires .....	2
1.5. Translittérations .....	2
1.6. Code alphanumérique .....	2
<b>2. Localisation</b> .....	3
2.1. Textes modernes .....	3
2.2. Textes classiques .....	3
2.3. Rapports et coupes anatomiques .....	4
2.4. Rapports ponctuels .....	5
<b>3. Classes et fonctions</b> .....	5
3.1. Classe ponctuelle .....	5
3.2. Classe thérapeutique .....	5
<b>4. Techniques de stimulation</b> .....	5
<b>5. Indications</b> .....	6
5.1. Littérature moderne .....	6
5.2. Littérature ancienne .....	7
5.3. Associations .....	7
5.4. Revues des indications .....	7
<b>6. Etudes cliniques et expérimentales</b> .....	7
<b>7. Références</b> .....	8

---

# 24VB Riyue 日月

prononciation  [riyue.mp3](#)

articles connexes: - 23VB - 25VB - [Méri dien](#)



WHO 2009

## 1. Dénomination

### 1.1. Traduction

<b>riyuè</b> 日月	Soleil et Lune (Nguyen Van Nghi 1971, Pan 1993, Lade 1994)	Sun and moon (Ellis 1989)
--------------------	--	---------------------------

- Zhou Mei-sheng 1984 : *ri* the sun; referring to the left eye. *yue* the moon; referring to the right eye.

### 1.2. Origine

- Great compendium (Ellis 1989)
- Mai Jing (Deng 1993 , Guillaume 1995)

### 1.3. Explication du nom

- Zhou Mei-sheng 1984 : *Riyue* The two eyes. Eyes are closely related with the liver and the gallbladder. This point is used to treat diseases of liver and gall bladder.
- Ellis 1989 : 日 *ri*: sun; day. 月 *yue*: moon; month. The sun represents *yang* and the moon *yin*. 24VB represents the meeting of *yin* and *yang* in two ways. First, it is an intersection-*jiaohui* point of the foot *shao yang* and foot *tai yin* channels. Second, as stated in the Classic of Difficult Issues, 67th Difficulty: “alarm-*mu* points are located on the *yin* [side of the body].” Thus alarm-*mu* points are *yin* in nature, while this particular one is located on a *yang* channel. Classical

Chinese texts call the left eye sun and the right eye moon. The eyes are associated with the liver, and, through exterior-interior relationship, with the gallbladder. This name Sun and Moon reflects the relation of GB-24 to the eyes by way of association with the liver.

The gallbladder governs decision making, and this point can facilitate clarity of thought. The Chinese word for “clear” is 明 *ming*, which is a composite made up of the characters for sun (日) and moon (月). Thus, just as the sun and moon make things clear on earth, this point can help to make things clear in the psyche.

Both the liver and the gallbladder are associated with the wood phase, in turn associated with east. The sun and moon rising in the east can be correlated to the gallbladder and liver, and provide another association for the naming of this point as Sun and Moon.

The alternate names for GB-23 and GB-24 show us that disagreement exists as to which is the alarm-*mu* point of the gallbladder. Most sources list GB-24, but the Great Compendium of Acupuncture and Moxibustion lists GB-23.

- Pan 1993 : Le Soleil et la Lune se lèvent à l'Est. L'Est correspond à l'élément Bois, comme la Vésicule biliaire. C'est pourquoi la Vésicule biliaire est aussi appelée *Shénguàng* (lumière divine), qui est la lumière du Soleil et de la Lune. On dit que la Vésicule biliaire est un juge impartial et que ce juge est clair dans ses décisions quand il rend des verdicts. L'idéogramme *ming*, qui signifie « clarté », se compose de *ri* (Soleil) et *yue* (Lune). Le point *Riyue* est le point *Mù* de la Vésicule biliaire, point où se concentre le *Qi* de la Vésicule biliaire. C'est pourquoi on lui a donné le nom de « Soleil et Lune », signe de la clarté du juge.
- WHO 1993 : *Ri* is *Yang*, indicating the gallbladder, while *yue* is *Yin*, indicating the liver. This is an important point in treating liver and gallbladder diseases.
- Lade 1994 : le nom fait référence à l'expression “clair comme le soleil et la lune”, qui désigne une personne qui a l'esprit rapide et résolu, trait de caractère que les textes classiques rattachent à la Vésicule Biliaire. Ce point est aussi associé aux yeux, les organes sensoriels qui sont sous l'influence des Organes de la phase du Bois. L'œil gauche correspond au soleil et l'œil droit à la lune.
- Laurent 2000 : 1) *Ri*, le soleil, appartient au *Yang* et concerne l'œil gauche; *Yue*, la lune, appartient au *Yin* et se rapporte à l'œil droit, la Vésicule Biliaire (et le Foie) traite les yeux. 2) *Ri* est la Vésicule Biliaire et *Yue* est le Foie ; ce point traite en fait le *fu* (viscère *Yang*) et son *zang* (viscère *yin*) couplé. 3) La pathologie du *Shaoyang* se manifeste par une alternance de sensation de chaud et froid, *riyue* est l'image de cette alternance comme le jour (figuré par le soleil) alterne avec la nuit (figurée par la lune).

## 1.4. Noms secondaires

shenguang	Clarté du shen (Laurent 2000)	spirit light (Ellis 1989)	Qian Jin Yao fang (Guillaume 1995)
danmu	Point Mu de la vésicule biliaire (Laurent 2000)	gallblader mu (Ellis 1989)	Zhen jiu jing xue tu kao (Guillaume 1995)

## 1.5. Translittérations

- Je-iue (fra)
- Jih-Yuëh(eng)
- Nhat nguyet (viet)

## 1.6. Code alphanumérique

- 24VB
- GB24

## 2. Localisation

### 2.1. Textes modernes

- WHO 2009: In the anterior thoracic region, in the seventh intercostal space, 4 *B-cun* lateral to the anterior median line.  
Note 1: GB24 is inferior to the centre of the nipple, one rib inferior to LR14.  
Note 2: In females, GB24 can be found at the intersection of the midclavicular line and the seventh intercostal space.
- Nguyen Van Nghi 1971 : A une distance de Tchi Menn (14F). Ce dernier est situé à deux distances et demie de la ligne médiane antérieure où se trouve le Tu Tchue (14VC) qui est le point Mo du cœur.
- Roustan 1979 : Une distance et demie sous *Qi Men* 14F (dans l'espace intercostal sous-jacent), dans le septième espace intercostal.
- Deng 1993 : Sur l'épigastre, directement au-dessous du mamelon, dans le septième espace intercostal, à 4 *cun* de la ligne médiane antérieure.
- Pan 1993 : *Riyue* se trouve au-dessous du mamelon, dans le septième espace intercostal.
- Chen 1995 : In a supine position, the point is located in the seventh intercostal space directly below the nipple, and in the midclavicular line.
- Guillaume 1995 : À 1,5 distance au-dessous de *Qimen*- 14F, dans le septième espace intercostal.
- Laurent 2000 : Sur l'épigastre, à 1,5 *cun* au-dessous de *Qimen* 14F dans le 7° espace intercostal, à 4 *cun* de la ligne médiane antérieure

### Items de localisation

### 2.2. Textes classiques

Ellis 1989 :

- Great compendium : Five fen below Cycle Gate (14F).

Deng 1993 :

- Jia Yi Jing : "A 1,5 *cun* au-dessous de *Qimen* (14F)."
- Qian Jin : "A 0,5 *cun* au-dessous de *Qimen* (14F)."
- Su Wen annoté par Wang : "A l'extrémité de la troisième côte, à 2,5 *cun* à l'extérieur de l'appendice xiphoïde, directement sous le mamelon."
- Tong Ren : "A 0,5 *cun* au-dessous de *Qimen* (14F), directement sous le mamelon, deux côtes plus bas."
- Liu Ji : "A 0,5 *cun* au-dessous de *Qimen* (14F), à 4 *cun* à l'extérieur du méridien Ren Mai, au niveau de l'appendice xiphoïde."
- Xun Jing : "A 1,5 *cun* en dehors de *Qimen* (14F), et à 0,5 *cun* au-dessous de ce point."
- Feng Yuan : "A 0,5 *cun* au-dessous de *Qimen* (14F), trois côtes plus bas au niveau de

l'appendice xiphoïde.”

- Remarque: Dans la plupart des ouvrages de médecine, *Qimen* (14F) est pris comme repère anatomique. Jia Yi indique que *Qimen* (14F) se situe à l'extrémité de la deuxième côte et à 1,5 *cun* à l'extérieur de *Burong* (19E), directement au-dessous des mamelons. *Riyue* (24VB) se trouve donc trois côtes plus bas que le mamelon. Actuellement, on situe *Riyue* (24VB) sur l'épigastre, directement au-dessous du mamelon, dans le septième espace intercostal et à 4 *cun* de la ligne médiane antérieure. Les définitions de Liu Ji et de Xun Jing sont en contradiction avec celle de Jia Yi et ne sont donc pas acceptables.

### 2.3. Rapports et coupes anatomiques

- Chen 1995 : a. *Skin*: thin and well supplied with nerves. The cutaneous intercostal branches of the thoracic nerve innervate the skin. b. *Subcutaneous tissue*: includes the cutaneous branches of the intercostal nerve and cutaneous veins. Mild needle resistance is felt at this level. c. *External oblique muscle*: the superficial layer of the anterior external abdominal wall. The needle is passed through the origins of the external oblique muscle at the seventh and eighth ribs. d. *External intercostal muscle*: the superficial layer of the intercostal space. The branches of the intercostal nerve innervate the muscle. e. *Internal intercostal muscle*: the deep layer of the external intercostal muscle. The branches of the intercostal nerve innervate the muscle. f. *Transversus muscle*: in the deepest layer of the anterior external abdominal wall. To avoid damage to the internal organs, don't puncture the needle through this muscle. The structures from superficial to deep are endothoracic fascia, costal pleura, costophrenic sinus, diaphragm, and the liver or stomach. a. *Endothoracic fascia*: covering the inner part of the thoracic wall and continuing to the diaphragmatic fascia of the diaphragm. b. *Costal pleura*: inner part of endothoracic fascia and rich with nerve tissue. c. *Costophrenic sinus*: a space at the corner between the costal and parietal pleura. d. *Diaphragm*: between the thoracic and abdominal cavity. A dome-shaped flat muscle with the concave side facing down, attached to the costal and parietal pleura superficially. The phrenic branches from the third to fifth cervical nerves innervate the muscle. e. *Liver*: just below the diaphragm. The largest organ in the body. The right *Riyue* [GB 24] is at the anterior margin of the liver. The liver is innervated by the splanchnic nerve and is not very sensitive to pain. f. *Stomach*: the stomach, a hollow organ, is in the deep layer of the left *Riyue* [GB 24]. The point is located in the greater curvature near the fundus of the stomach. The splanchnic nerve innervates the stomach.
- Guillaume 1995 : Artères et veines des septième et huitième espaces intercostaux. Branches latérales des nerfs intercostaux des septième et huitième espaces.

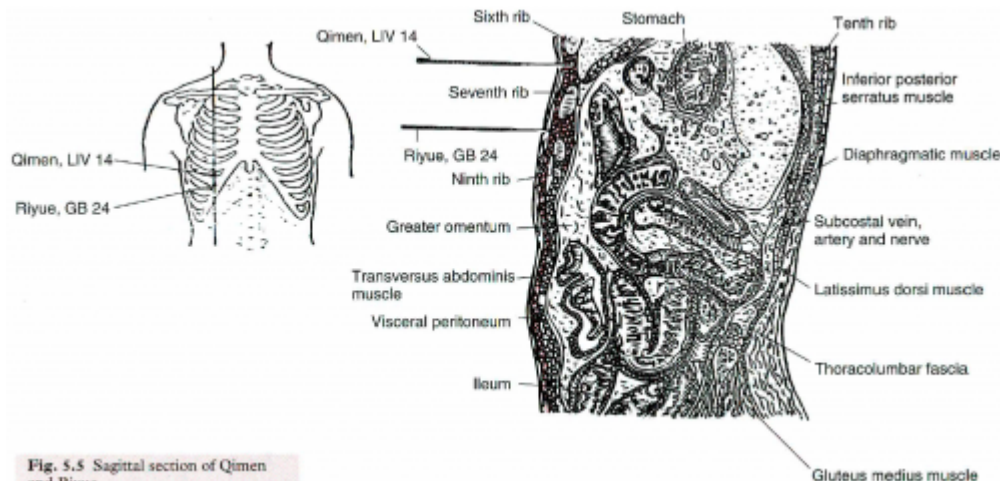
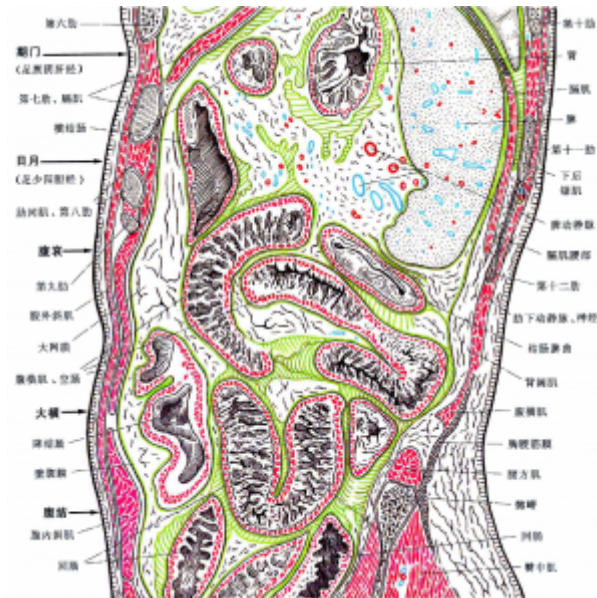

Fig. 5.5 Sagittal section of Qimen and Riyue

Chen 1995



Yan Zhen guo 2002

## 2.4. Rapports ponctuels

## 3. Classes et fonctions

### 3.1. Classe ponctuelle

- Nguyen Van Nghi 1971 : Point "Mo" du méridien. Point qui reçoit un vaisseau du méridien de la rate. Point commun avec le méridien curieux Yang Oé.
- Point *Mu* de la vésicule biliaire (Roustan 1979)
- Alarm-*mu* point of the gallbladder; intersection- *jiaohui* point of the foot *shao yang* gallbladder and foot tai yin spleen channels, and the *yang* linking vessel. (Ellis 1989)
- Il s'agit d'un point de réunion des méridiens *Zu tai yin* et *Zu shao yang*. Pour *Yi xue ru men*, c'est un point de réunion des méridiens *Zu tai yin*, *Zu shao yin* et *Yang wei*. (Guillaume 1995)
- Point *Mu* de la vésicule biliaire. Point de croisement avec *Zu Tai Yin*.

### 3.2. Classe thérapeutique

- Clears Heat from the Liver and the Gallbladder, treats hiccup and stops vomiting. (Chen 1995)
- Ri yue perméabilise le Foie, harmonise l'Estomac, favorise les fonctions de la Vésicule biliaire, transforme l'humidité. (Guillaume 1995)
- Régularise le Foie et la Vésicule Biliaire. harmonise le Centre, supprime les contre-sens (ni).

## 4. Techniques de stimulation

Acupuncture	Moxibustion	Source
Piquer obliquement à 0,5-1 distance	cautériser 5 fois, chauffer 10-20 minutes	Roustan 1979
Oblique insertion 0.5-0.8 inch	3-5 cones; stick 10 minutes.	Chen 1995

Acupuncture	Moxibustion	Source
Puncture inclinée entre 0,3 et 0,5 distance de profondeur	3 à 5 cônes; 5 à 10 minutes	Guillaume 1995
Puncture oblique ou à plat de 0,5 à 0,8 cun	1 à 3 ; chauffer de 5 à 10 mn	Laurent 2000

### Sensation de puncture

local numbness and distension (Chen 1995)

### Sécurité

Chen 1995 : The thoracic wall at the point is very thin, and the deep layer has many important vital organs so don't use perpendicular insertion. The angle between the needle and the skin should not be greater than 25° as a steeper angle may puncture into the thoracic cavity. If needle resistance suddenly disappears and a hollow needle sensation is felt, withdraw the needle immediately. If the needle is inserted further, it will puncture through the diaphragm into the liver and the stomach at the right and left, respectively. Usually the patient will feel nothing or only slight pain.

Hard thrusting or twirling of the needle may damage the liver and the stomach. The complications of liver damage are pain in the liver region, or a small mass of blood or bile. If the liver capsule is damaged, a small amount of blood or bile may drain into the peritoneal cavity, irritating the peritoneum and causing tension and pain at the right upper hypochondriac region. The severe complication of stomach damage is a small amount of stomach contents draining into the peritoneal cavity, irritating the peritoneum and causing tension and pain in the left upper hypochondriac region. As the liver and stomach are large organs, medial, lateral, or inferior oblique deep insertion may puncture them. Superior oblique insertion may pass under the seventh rib, and oblique insertion can pass through the costophrenic sinuses both causing pneumothorax.

## 5. Indications

**Classe d'usage** - point secondaire

### 5.1. Littérature moderne

- Nguyen Van Nghi 1971 : Point à puncturer spécialement dans les cas de : vomissements, nausées, pathologie du foie et de la VB, ictère, hypocondralgie, oppression et angoisse, hoquets.
- Roustan 1979 : Névralgie intercostale, cholécystite, hépatite aiguë ou chronique, ulcère digestif, spasme diaphragmatique.
- Lade 1994 :
  - Régularise le Foie (surtout le *Qi*), la Vésicule Biliaire et l'Estomac, fait descendre le *Qi* Rebelle, fait circuler le *Qi* du Foie, et transforme la Chaleur-Humidité. Indications : maladies aiguës des voies biliaires, jaunisse, ulcère gastrique ou duodéal, douleur de l'hypochondre, douleur intercostale ou de l'épaule, névralgie intercostale, vomissements, régurgitations acides, hoquet, difficulté à parler, soupirs, et asthénie des membres.
  - Expulse les calculs biliaires.
- Chen 1995 : Hepatitis, gastritis, cholecystitis, intercostal neuralgia, peri-arthritis of shoulder.
- Guillaume 1995 : Douleur des flancs et des côtes, douleur épigastrique, vomissement et reflux, pyrosis ictère, ballonnement abdominal ; cholécystite, hépatite secondaire à une lithiase biliaire, névralgie intercostale.

## 5.2. Littérature ancienne

Guillaume 1995 :

- Su wen : Chapitre « Des maladies irrégulières » : « Comment se contracte et s'appelle la maladie où la bouche est amère et où l'on prend le point *Yang ling quan*- 34VB. C'est un échauffement de la Vésicule. Le Foie est le général commandant l'intérieur, les décisions sont prises par la Vésicule et promulguées par la gorge. Si un sujet médite beaucoup sans se décider, c'est un vide de la Vésicule, le Qi déborde et la bouche est tout amère. Cela se traite aux points *mu* et *shu* de la Vésicule (*Dan shu*- 19V et *Ri yue*- 24VB). »
- Jia yi jing : « Soupirs et tendance à la tristesse, présence de chaleur dans le bas-ventre, tendance à courir. »
- Qian jin yao tong : Vomissement des aliments ingérés la veille, pyrosis. »
- Wai tai mi yao : « Hypersialorrhée, difficulté d'élocution, absence de force des quatre membres. »
- Ishimpo : Soupirs et mélancolie ; chaleur dans les intestins ; désir de marcher ; hypersialorrhée ; dysphagie et difficulté d'élocution ; impossibilité de mobiliser les quatre membres.
- Zhen jiu ju ying : Ne mentionne pas ce point.
- Yi xue ru men : « Chaleur du bas-ventre, tendance à courir, soupirs, accès d'allégresse et de colère, logorrhée, hypersialorrhée, relâchement des quatre membres. »
- Da cheng : « Soupirs, tendance à la tristesse, chaleur du bas-ventre avec tendance à courir, hypersialorrhée, difficulté d'élocution, relâchement des quatre membres. »
- Xun jing : « Douleur des côtes et des flancs, irruption du Qi des Reins vers le Cœur. »
- Lei jing tu yi : Soupirs, tendance à être triste, chaleur du bas-ventre, tendance à marcher, sialorrhée, difficulté d'élocution, difficulté à contrôler les quatre membres. »  
« Selon Qian jin, en cas de vomissement de nourriture ingérée la veille, il faut Faire 100 cônes de moxa, le résultat est obtenu après trois séries (de traitement). »

## 5.3. Associations

Indication	Association	Source
------------	-------------	--------

## 5.4. Revues des indications

## 6. Etudes cliniques et expérimentales

- Du Cui Yuan. L'observation clinique du traitement de la cholécystite chronique par la puncture du point ri yue (24 vb) Acupuncture Traditionnelle Chinoise. 2011;26:78-80. [162679]

Ces dernières années en Chine, à cause de l'amélioration du niveau de vie et des modifications du mode de vie, la prévalence de cette maladie a tendance à augmenter. Le présent article présente l'expérience des auteurs de cet article dans le traitement de cette maladie par le point Ri Yue (24VB ) entre 2005 et 2006.

- Jianhong Z et al. [The Influence of Needling "riyue" (gb24) on Hepatic choleresis in Dogs]. Chinese Acupuncture and Moxibustion. 1995;15(3):31. [7117]

The cholerrhagic volume from dog's liver was taken as the criterion for the experiment and the influence of needling Riyue on the choleresis under different conditions was observed. The result was demonstrated as follows. When the anaesthesia was light, the cholerrhagic volume was increased with the electroacupuncture at the point, while under deep anaesthesia, the needling effect was not remarkable.

Intake of food may induce the increase of choleresis but acupuncture was not able to enhance the choleric effect of food and on the contrary reduced the choleresis to normal level. It has been showed that the choleric effect of needling Riyue is closely related to the physical conditions.

- Andres G et al. Soleil et Lune, riyue (24vb). Revue Francaise d'Acupuncture. 1986;47:79-82. 19124

Observation clinique exemplaire d'un trouble de passage du yin au yang guéri par le riyue (24VB).

- Li Qiang. [Study on Nerve Supply of Rabbit riyue point by cb-hrp]. Journal of Shandong College of Traditional Chinese Medicine. 1990;14(2):66-64. [61034]
- Wei Dajin et al. [The Correlation of Central Projection of the Acupoints riyue, qimen with Correlative Viscera in the Rabbit]. Acupuncture Research. 1990;15(1):13-7. [81233]

## 7. Références

From:  
<http://wiki-mtc.org/> - **Encyclopédie des sciences médicales chinoises**

Permanent link:  
<http://wiki-mtc.org/doku.php?id=acupuncture:points:points%20des%20meridiens:vesicule%20biliaire:24vb>

Last update: **03 Feb 2022 14:48**