

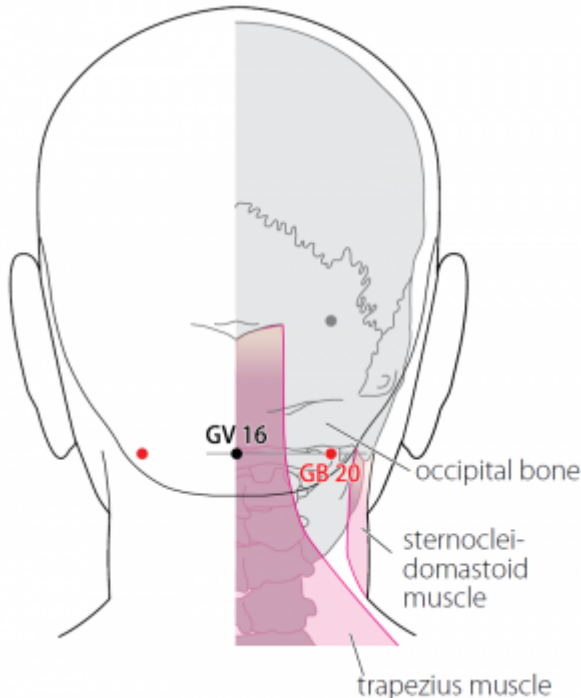
Table des matières

1. Dénomination	1
1.1. Traduction	1
1.2. Origine	1
1.3. Explication du nom	1
1.4. Noms secondaires	2
1.5. Translittérations	2
1.6. Code alphanumérique	2
2. Localisation	2
2.1. Textes modernes	2
2.2. Textes classiques	3
2.3. Rapports et coupes anatomiques	3
2.4. Rapports ponctuels	4
3. Classes et fonctions	5
3.1. Classe ponctuelle	5
3.2. Classe thérapeutique	5
4. Techniques de stimulation	5
5. Indications	7
5.1. Littérature moderne	7
5.2. Littérature ancienne	7
5.3. Associations	9
5.4. Revues des indications	9
6. Etudes cliniques et expérimentales	9
6.1. Hypertension	9
6.2. Vertige	10
6.3. Voies afférentes et projections centrales	10

20VB Fengchi 风池 (風池)

prononciation [fengchi.mp3](#)

articles connexes: - 19VB - 21VB - [Méridien](#)



WHO 2009

1. Dénomination

1.1. Traduction

Fēngchí, 风池	Étang du vent (Nguyen Van Nghi 1971, Pan 1993, Lade 1994)	Wind Pool (Ellis 1989)
--------------------	---	------------------------

- Zhou Mei-sheng 1984 : *feng* wind; wind evil see *Fengmen* (12V) *chi* pool see *Quchi* (11GI).
- *Feng* (Ricci 1596) : vent ; souffler ; folie ; influencer (Guillaume 1995).
- *Chi* (Ricci 893) : pièce d'eau, étang, fossé (Guillaume 1995).

1.2. Origine

- Deng 1993, Guillaume 1995 : la dénomination de ce point apparaît dans le Ling shu, chapitre « *Re bing* ».

1.3. Explication du nom

féng : Vent chi: étang

- Zhou Mei-sheng 1984 : *Fengchi* The place of the point is apt to be attacked by wind evil and the point is important in treating diseases caused by wind evil.

- Ellis 1989 : The depression in which GB-20 is located resembles a pool in the landscape of the body. Wind pathogens are said to collect in this depression, and the point is used in the treatment of wind disease. Thus it is known as Wind Pool.
- Pan 1993 : Le Vent est un agent pathogène *Yang*, sa nature veut qu'il se dirige vers le haut; il lèse surtout la tête et la partie élevée du corps. Le point *Fengchi* est un endroit sensible à l'attaque du Vent. Il est utilisé pour traiter les maladies causées par cet agent pervers et il se trouve dans un petit creux rappelant un étang. C'est donc l'« Étang du Vent ».
- Lade 1994 : le nom fait référence à l'endroit où le Vent pathogène externe entre facilement et s'amasse avant de pénétrer plus profondément. Étang évoque aussi la localisation de ce point dans la dépression entre les muscles trapèze et sternocléidomastoïdien.
- X 1993 : *Feng* : pathogenic wind; *chi* : pool.

1.4. Noms secondaires

- Ellis 1989 : refu heat mansion

1.5. Translittérations

- Fong Tchre (fra)
- (eng)
- (viet)

1.6. Code alphanumérique

- X 1993 : 20VB
20GB
GB20
G20
VF20
XI20

2. Localisation

2.1. Textes modernes

- Nguyen Van Nghi 1971 : En dessous du précédent sous la mastoïde, dans un creux derrière l'oreille, au niveau de la racine des cheveux.
 - Li Su Huai 1976 : Directly inferior to the occipital protuberance, in a depression between the sternocleidomastoid muscle and the upper portion of the m. trapezius. Bilateral.
 - Roustan 1979 : Au-dessous de l'os occipital, entre les muscles splenius colli et sternocleidomastoïdeus, au niveau de *Fengfu* 16VG.
 - Ellis 1989 : In the depression within the hairline behind the ear and the temple region, below Brain Hollow 19VB. If the point is pressed a sensation is felt in the ear. (Great Compendium)
 - Deng 1993 : Sur la nuque, au-dessous de l'occiput, au niveau de *Fengfu* 16VG, dans la dépression située entre les attaches supérieures du muscle sterno-cléido-mastoïdien et du muscle trapèze.
-

- Pan 1993 : Le point *Fengchi* se trouve au-dessous de l'os occipital, dans une dépression située entre le trapèze et le sterno-cléido-mastoïdien, au niveau de *Fengfu* 16VG.
- X 1993 : The point is below the occipital bone in a pool-like depression. It is an important point in eliminating the pathogenic wind.
- Guillaume 1995 : au-dessous de l'os occipital, dans la dépression située entre le trapèze et le muscle sterno-cléido-mastoïdien.
- WHO 2009 : In the anterior region of the neck, inferior to the occipital bone, in the depression between the origins of sternocleidomastoid and the trapezius muscles. *Note*: GB20 is at the same level as GV16.

Items de localisation

2.2. Textes classiques

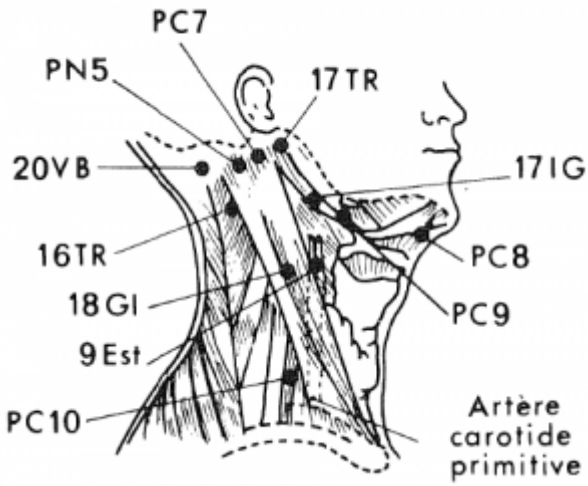
Deng 1993

- *Jia Yi* : “Derrière *Naokong* 19VB, dans la dépression située au-dessus de la ligne de plantation des cheveux sur la nuque.”
- *Qian Jin* : “Sur la nuque, dans la dépression située au-dessus de la ligne de plantation des cheveux sur la nuque, à l'extérieur du muscle trapèze.”
- *Su Wen* annoté par Wang : “Dans la dépression située derrière l'oreille, là où l'on ressent une sensation dans l'oreille à la pression.”
- *Sheng Hui* : “Dans la dépression située au-dessus de la ligne de plantation des cheveux sur la nuque.”
- *Zi Sheng* : “Dans la dépression située au-dessus de la ligne de plantation des cheveux sur la nuque, en arrière de *Naokong* 19VB.”
- *Jin Jian* : “En-dessous de *Naokong* 19VB derrière l'oreille, dans la dépression située au-dessus de la ligne de plantation des cheveux, à l'extérieur du grand muscle. Une sensation dans l'oreille est ressentie à la pression.”

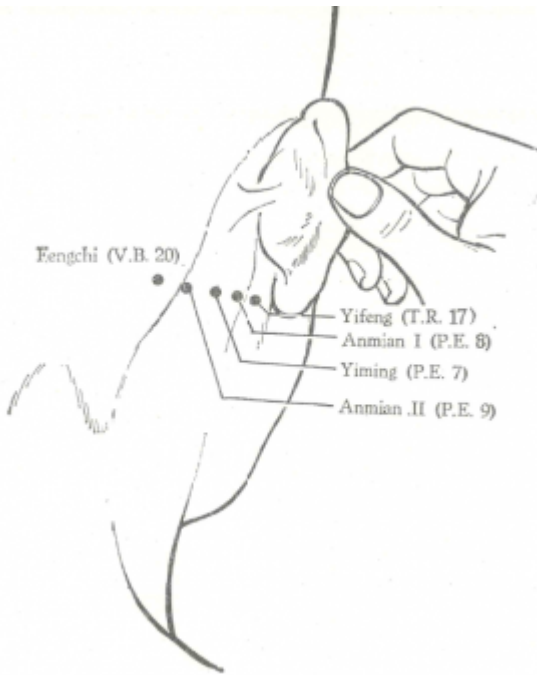
Remarque: Il ne faut pas confondre la localisation de *Fengchi* 20VB avec celle de *Yifeng* 17TR, mentionnée dans *Su Wen* annoté par Wang. Les autres ouvrages localisent ce point sous l'occiput, à proximité de la ligne de plantation des cheveux, dans la dépression située à l'extérieur du grand muscle sur la nuque. Actuellement, on situe *Fengchi* 20VB sur la nuque, au-dessous de l'occiput, au niveau de *Fengfu* 16VG, et dans la dépression qui se forme entre les attaches supérieures du muscle sterno-cléido-mastoïdien et du muscle trapèze.

2.3. Rapports et coupes anatomiques

- Roustan 1979 : Branches d'artère et veine occipitalis, branche du nerf occipitalis minor
- Deng 1993 : Peau—tissu sous-cutané—entre le muscle trapèze et le muscle sterno-cléido-mastoïdien-splénus de la tête—muscle demi-épineux de la tête—entre le muscle grand droit postérieur de la tête et le muscle oblique supérieur de la tête.
Dans la couche superficielle, on trouve le nerf petit occipital et les branches ou tributaires de l'artère et de la veine occipitales. Dans la couche profonde, on trouve le nerf sous-occipital.
- Guillaume 1995 : Branches de l'artère et de la veine occipitales. Petit nerf occipital, grand nerf occipital.

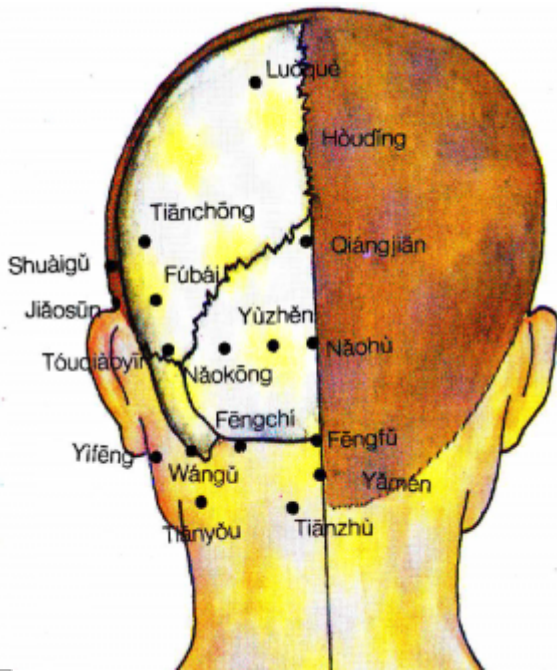


Points du cou-Roustan 1979



Académie de MTC 1977.

2.4. Rapports ponctuels



Rapport des points de l'occiput-Deng 1993

3. Classes et fonctions

3.1. Classe ponctuelle

- Nguyen Van Nghi 1971 : Point commun avec le méridien curieux Yang Oé. So Ouenn (Chapitre 32) : « Lorsque l'affection due à la chaleur débute par des douleurs à la tête, puncturer le Fong Tcheu et le Fong Fou (16 V.G.) ; quand la transpiration apparaît, le malade est guéri. »
- Roustan 1979 : Réunion de *Zu* et *Shou Shao Yang* avec *Yang Wei*
- Ellis 1989 : Intersection-*jiachui* point of the foot *shao yang* / *talique* gallbladder, hand *shao yang* triple burner channels and the *yang* linking vessel.
- Pan 1993 : point de rencontre du *Zu Shaoyang* Vésicule biliaire avec le Vaisseau merveilleux *Yang Weimai*.
- Guillaume 1995 : il s'agit d'un point de réunion des méridiens *Zu shao yang* et *Yang wei*. Selon le *Zhen jiu ju ying*, c'est un point de réunion des méridiens *Zu shao yang*, *Shou shao yang* et *Yang wei*.

3.2. Classe thérapeutique

- Roustan 1979 : Élimine le vent, dégage la chaleur, éclaircit les yeux, traite les oreilles
- Guillaume 1995 : *Feng chi* disperse le vent, purifie la chaleur, perméabilise les *Luo*, ouvre les orifices. Selon le *Tai yi shen zhen*, il disperse le vent et le froid, libère la superficie et purifie la chaleur. Il harmonise le *Ying-wei* (souffle nourricier et de défense), perméabilise les méridiens *Jing Luo*, renforce le souffle orthodoxe et chasse les souffles pervers.

4. Techniques de stimulation

Acupuncture	Moxibustion	Source
Needle oblique towards the tip of the nose 0.5-1.0 in.	Moxa stick 3 min., 3 moxa cones	Li Su Huai 1976

Acupuncture	Moxibustion	Source
Selon Su wen, puncturer à 0,4 distance ; 0,3 distance, selon Jia yi jing. Selon Tong ren, puncturer à 0,7 distance, laisser l'aiguille le temps de 3 expirations, selon Jia yi jing, puncturer à 1,2 distance ; en cas d'atteinte par le grand vent, il faut d'abord tonifier puis disperser, laisser l'aiguille le temps de 5 expirations, disperser le temps de 7 inspirations	Selon Tong ren appliquer 3 cônes de moxa, selon Jia yi jing la moxibustion est moins efficace que la puncture ; appliquer de 7 à 100 cônes de moxa par jour	Zhen jiu ju ying (Guillaume 1995)
Piqûre perpendiculaire, au même niveau que le lobe de l'oreille, légèrement vers le bas, à 1-1,5 distance Piquer obliquement vers le Fengchi du côté opposé, à 2-3 distances	Cautériser 3-7 fois, chauffer 5-10 minutes	Roustan 1979
Puncture entre 0,5 et 1 distance de profondeur, pointe de l'aiguille inclinée vers le bas en direction de la pointe du nez	Cautérisation avec 3 à 7 cônes de moxa, moxibustion pendant 5 à 7 minutes	Guillaume 1995

- Su wen (Guillaume 1995) : Chapitre « L'acupuncture dans les maladies pernicieuses » : « Dans l'acupuncture des maladies pernicieuses-*nue*, il faut d'abord s'enquérir de la localisation précédant l'accès que l'on veut prévenir... Début par la nuque et le dos, piquer *Feng chi* - 20VB, *Shen dao* - 11VG, *Da zhu* - 11V ».

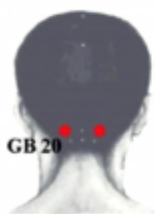
Sensation de puncture

Sensation locale de gonflement

Sécurité

- Li Su Huai 1976 : Moxibustion is contraindicated for patients with hypertension.)
- Guillaume 1995 : selon le Zhen jiu ju ying, il ne faut pas faire de moxa, ceux-ci peuvent entraîner une perte de la voix.
- Ne pas piquer trop profondément;
- **Direction et manipulation.** Wen Y, Zhang C, Zhao XF, Deng SZ, He S, Huang LH, Tian G, Meng ZH. Safety of different acupuncture manipulations for posterior circulation ischemia with vertigo. *Neural Regen Res.* 2016;11(8):1267-73. [188487].

Acupuncture at Fengchi (GB20) in the posterior neck improves vertigo. However, subarachnoid hemorrhage and spinal epidural hematoma have been reported to occur after acupuncture in the posterior neck. Therefore, in the present study, we assessed the safety of acupuncture at Fengchi. Laboratory tests and adverse event reports were used to evaluate the safety of different acupuncture manipulations for the treatment of posterior circulation ischemia with vertigo. A total of 136 patients were randomly assigned to four groups. Verum acupuncture was conducted with different needle insertion directions (contralateral paropia or prominentia laryngea) and different needle twisting frequencies (60 or 120 times/minute) at Fengchi and matching acupoints (for example, Zhongwan [CV12], Qihai [CV6], Zusanli [ST36], and Fenglong [ST40]). The patients received 14 treatments over 3-4 weeks. Routine blood analysis, hepatic and renal function tests, urine and feces tests and electrocardiography were performed before the first treatment session and after the final session. Adverse events were recorded after every session. Of the 136 patients, 120 completed the study. There were no significant differences between pretreatment and posttreatment test results in any of the groups. Only five patients suffered from minor adverse events (needling pain, slight hematoma and transient chest tightness). No serious adverse events were found. Our results indicate that a 14-session course of needling at Fengchi is relatively safe for treating posterior circulation ischemia with vertigo.



	Direction	Frequency
Group 1	Contralateral paropia	60 times per minute
Group 2	Prominentia laryngea	60 times per minute
Group 3	Contralateral paropia	120 times per minute
Group 4	Prominentia laryngea	120 times per minute



Main needling point and manipulations in the four groups.

GB20: Fengchi acupoint (Wen 2016).

5. Indications

Classe d'usage ★★ point majeur

5.1. Littérature moderne

- Nguyen Van Nghi 1971 : Point à puncturer spécialement dans les cas de : hémicrânie, névralgies de toute la tête, torticolis, apoplexie due au Fong, dysarthrie, surdité, bourdonnements, pathologie oculaire et nasale.
- Li Su Huai 1976 : Diseases of the brain, nose, ear, eye or mouth, common cold, influenza, lumbar/back pain, stiff neck, hypertension due to diseases of the cerebrum.
- Roustan 1979 : Grippe, vertige, céphalée, contracture cervicale, maladies des yeux, surdité, hypertension artérielle, épilepsie, paralysie, affections cérébrales. AUTRES INDICATIONS. — Sinusite, conjonctivite, bourdonnements d'oreille, migraine, insomnie.
- Lade 1994 :
 - Soulage les maladies externes, disperse le Vent, le Vent-Froid, le Vent-Chaleur et le Froid, soumet le *Yang* du Foie, décontracte les tendons, facilite la circulation du *Qi*, éteint le Vent du Foie, et clarifie le Feu et la Chaleur du Foie. Indications : malaria, maladies fébriles, épilepsie, tétanie musculaire, hyperthyroïdie avec rougeur de la face, hypertension par plénitude de *Yang*, obstruction douloureuse avec douleurs généralisées du corps, rhume, urticaire, érysipèle de la partie haute du corps par Vent-Chaleur, hémiplégie, insomnie, éblouissements et vertiges par plénitude du Yang du Foie, céphalée occipitale, fièvre récurrente, sensation de lourdeur de la tête, douleur et raideur du cou et de l'épaule, trismus, neurasthénie par plénitude du Yang du Foie, névralgie du trijumeau, et douleur du dos.
 - Ouvre et éclaire les yeux. Indications : tous les troubles des yeux, en particulier glaucome, atrophie du nerf optique, myopie, conjonctivite, douleur et rougeur des yeux, vision trouble, larmoiement excessif, cécité des couleurs, cécité nocturne ou cécité soudaine, rougeur du canthus médial, et strabisme.
 - Clarifie les orifices sensoriels. Indications : forme occluse d'Attaque-de-Vent, obstruction douloureuse de la gorge, surdité, acouphènes, sinusite, et épistaxis.
- Guillaume 1995 : Céphalée, raideur de la nuque, rougeur douloureuse de l'œil, héméralopie, cataracte, rhinorrhée, épistaxis, polype nasal, vertiges, bourdonnements d'oreille, folie-*dian kuang*, *Qi* goitreux, attaque directe par le vent-*zhong feng* avec perte de connaissance, grippe ; rhinite, névralgie d'Arnold, névrite optique, atrophie du nerf optique, myopie, inflammation oculaire avec sphacèle, hypertension artérielle.

5.2. Littérature ancienne

- Yi jing : « Cervicalgie, impossibilité de tourner la tête, larmoiement, écoulement purulent de l'œil, rhinorrhée, épistaxis, rougeur et douleur du canthus interne, tendance syncopale-*qi jue*, baisse de l'acuité visuelle et auditive, déformation du cou qui atteint la nuque, spasmes des tendons avec impotence fonctionnelle » (Guillaume 1995).
- Ishimpo : Sensation de fièvre et de frissons ; épilepsie; folie ; maladie de la chaleur sans transpiration ; vertige et céphalée ; douleur de la nuque ; vue trouble et baisse de l'acuité auditive ; douleur de la gorge (Guillaume 1995).
- Meng hui fang : « Atteinte grave par le vent », « Enflure du visage, peau souple » (Guillaume 1995).
- Yu long jing-Yu long ge : « Céphalée uni- ou bilatérale » (Guillaume 1995).
- Tong xuan Fu : « En cas de vertige-éblouissements, il faut puncturer *Feng chi* » (Guillaume 1995).
- Jie jing : « Flatulence et inquiétude- *fan mon* avec absence de transpiration dans les maladies de la chaleur » (Guillaume 1995).
- Zhenjiu ju ying : frissons et fièvre, absence de transpiration dans le *Shang han* et les *Wen bing*, vertige-lipothymie, céphalée uni- ou bilatérale, maladie pernicieuse-*jie nue*, de la nuque à type d'arrachement, douleur de la nuque avec impossibilité de se retourner, larmoiement, tendance à bâiller, rhinorrhée, épistaxis, rougeur douloureuse du canthus interne, irruption du *Qi* avec obstruction des oreilles, vue trouble, douleur du dos et des lombes, déformation de la colonne lombaire qui s'étend jusqu'à la nuque avec absence de force, grand vent (lèpre). Attaque - directe par le vent-*zhong feng*, obstruction du *Qi* avec reflux des glaires vers le haut et impossibilité de parler, coma profond et grave, tuméfaction goitreuse-*ying qi* ». Citant Dong Yuan : « Dans les céphalées *Shao yang*, c'est le *Feng han* qui blesse la partie supérieure, le pervers pénètre de l'extérieur et provoque des frissons, des céphalées, une douleur du corps et une crainte du froid. Traiter à *Feng chi* - 20VB et *Feng Fu* - 16VG » (Guillaume 1995).
- Zhong jing dit : « Dans les maladies du *Tai yang*, on donne une décoction de cannelle *gui zi tang* ; elle peut être source d'angoisse. Il faut d'abord puncturer *Feng chi* - 20VB et *Feng fu* - 16VG, puis donner la décoction et c'est la guérison » (Guillaume 1995).
- Yi xue ru men : « Douleur du cerveau, vent du Poumon avec visage rouge et enflé, vertige, douleur de la nuque, épistaxis, atrophie de la gorge qui provoque une contracture de la nuque, accès de frissons et de fièvre avec chute (perte de connaissance), sensation d'inquiétude-*fan man*, absence de transpiration, maladie pernicieuse-*jie nue* avec frissons et fièvre, absence de transpiration dans les *Wen bing*, éblouissements avec céphalée et vertige, larmoiement, bâillements, rougeur douloureuse des canthus, irruption du *Qi* avec obstruction des oreilles, déviation de la bouche, déformation de la colonne cervico-dorsale » (Guillaume 1995).
- Da cheng : Reprend intégralement les indications du Zhen jiu ju ying sans les citations de Dong Yuan et de Zhong jing (Guillaume 1995).
- Lei jing tu yi : « Attaque directe par le vent-*zhong feng* avec céphalée uni- ou bilatérale, Coup de Froid *shang han* avec chaleur et absence de transpiration, maladie pernicieuse-*xian nue*, douleur de la nuque à type d'arrachement avec impossibilité de tourner la tête, éblouissements avec douleur, rougeur des yeux et larmoiement, épistaxis, surdité, douleur du dos et des lombes, cypho-scoliose qui s'étend jusqu'à la nuque, absence de force des tendons et des jambes ». « Selon Qian jin, il traite le *Qi* goitreux-*ying qi*, faire 100 cônes de moxa ». « Selon certains, il traite l'attaque directe par le vent-*zhong feng* avec difficulté d'élocution, dents serrées, impossibilité d'avaler les liquides » (Guillaume 1995).
- Tai yi shen zhen : « Les syndromes vent-froid et vent-chaleur, c'est-à-dire lorsque les Souffles pervers (les six débordements-*liu yin*) se trouvent dans le *Biao*, le point *Feng chi* peut les libérer et les expulser. Il peut également traiter les affections du nez, des yeux, des oreilles, de la bouche ainsi que celles de la région cervicale » (Guillaume 1995).

5.3. Associations

Indication	Association	Source
Grippe	20VB + 14VG + 4GI	Roustan 1979, Shanghai zhen jiu xue (Guillaume 1995)
Grippe	20VB + 13V + 12VG + 5TR	Zhong guo zhen jiu xue (Guillaume 1995)
Accès pernicieux- <i>nue ji</i>	20VB + 30VB + 5MC	Tai yi ge (Guillaume 1995)
Coup de Froid <i>shang han</i>	20VB + 16VG	Tai yi ge (Guillaume 1995), Xi hong hi (Guillaume 1995)
Obstruction nasale	20VB + 23VG + 20GI + 19GI + 4GI + 45E + 67V	Zhen jiu xue shou ce (Guillaume 1995)
Atrophie du nerf optique	20VB + 1V + 2V + 1VB	Roustan 1979, Shanghai zhen jiu xue (Guillaume 1995)
Ptérygions	20VB + 1V + 4GI + <i>Tai yang</i> - PC2	Da cheng (Guillaume 1995)
Baisse de l'acuité visuelle	20VB + 5V	Zi sheng jing (Guillaume 1995)
Céphalée occipitale	20VB + 60V + 3IG	Zhong guo zhen jiu xue gai yao (Guillaume 1995)
Vertige avec irruption du <i>Yang</i> du Foie	20VB + 18V + 23V + 2F + 43VB	Si ban jiao cai zhen jiu xue (Guillaume 1995)
Hypertension artérielle	20VB + 11GI + 3F	Roustan 1979
Hypertension artérielle	20VB + 11GI + 36E + 3F	Shanghai zhen jiu xue (Guillaume 1995)
Épilepsie	20VB + 26VG + 6MC + <i>Yaoqi</i>	Roustan 1979
Cyphose	20VB + 39VB	Yu long fu (Guillaume 1995)

5.4. Revues des indications

- Lou Beiceng et al. [Utilisation clinique du point Feng Chi (20VB)]. Chinese Acupuncture and Moxibustion. 1985;5(1):23. (chi). [8517]

Localisation et puncture du point. Si le 20VB gauche est puncturé l'aiguille doit être dirigée vers l'orbite droite, la puncture doit donc être croisée, à une profondeur de 1,2 à 1,5 cm. En cas de céphalées et vertiges liés à un traumatisme cranien ajouter 20VG et 16VG. Epilepsie : 14VG, 20BG et 5P. Céphalée unilatérale : 20VG et Tai Yang. Vertiges : 18V et 36E. Bourdonnement : 2VB et 17TR. Douleur abdominale : 36E et 11V.

6. Etudes cliniques et expérimentales

6.1. Hypertension

- Zhu Tao, Ding Li. [Meta-Analysis of Acupuncture on Fengchi and Quchi Acupoint in the Treatment of Primary Hypertension]. Clinical Journal of Anhui Traditional Chinese Medicine. 2018;3:461-465. [201790].

Objective	Analysis of clinical efficacy of acupuncture Fengchi and Quchi acupoint in the treatment of primary hypertension.
------------------	---

Methods	the databases of Pubmed, Wanfang database, CNKI, VIP database from inception to2017, all the test and treatment of hypertension by acupuncture Quchi, according to the inclusion and exclusion criteria,22 studies were included, 1758 cases of patients, the clinical total efficiency, systolic blood pressure, diastolic blood pressure as effect indicators, meta analysis was carried out using RevMan5.3 software.
Results	(1)the total clinical efficiency of the OR value of 2.49, 95% CI [1.92, 4.24], $P < 0.00001$, with a significant difference in the experimental group than the control group.(2)the decrease in SBP of [WMD=-4.50, 95% the CI(-6.45,-2.55), $P < 0.00001$],with a significant difference in experimental group than in control group.(3)decreased diastolic blood pressure value of[WMD=-3.14, 95% CI(-4.61,-1.66), $P < 0.0001$], with a significant difference in experimental group than in control group.
Conclusion	The efficacy of acupuncture Fengchi and Quchi acupoint in the treatment of primary hypertension is effective, high security.

6.2. Vertige

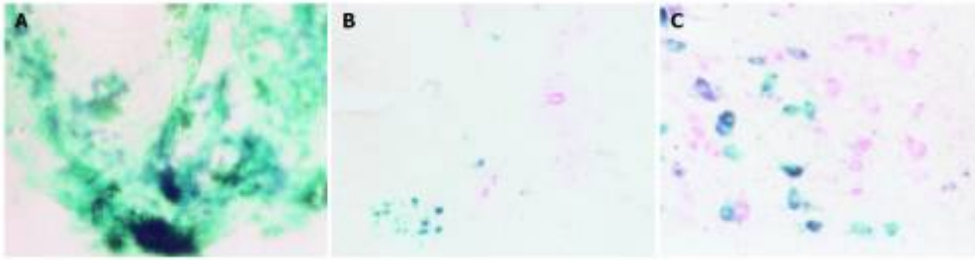
- Li He, Shen Hui-Feng , Li Yi-Qun. Hemodynamic Influence of Arteria Vertebralis Type Cervical Spondylosis Treated by Needling Yuzhen (BL 9) and Fengchi (GB 20). Journal of Acupuncture and Tuina Science. 2005;3(3):38. [140825].

To observe the curative effect and the hemodynamic change of cervical vertigo treated by acupuncture, 66 patients were randomly divided into two groups: group A in which acupoints Yuzhen (BL 9) and Fengchi (GB 20) were used and Group B in which Cervical Jiaji points (C4.6) were used. Before and after treatment, the symptom of the cervical vertigo and the grade variety of function and the change of Color Doppler Flow Imaging (CDFI) of vertebral artery were observed. After treatment, the grade in two groups increased, there was a remarkable difference between two groups($P < 0.05$); after treatment, the grade of vertigo degree increased, there was a remarkable difference between two groups($P < 0.05$); needling Yuzhen (BL 9) and Fengchi (GB 20) can remarkably improve the symptom of cervical vertigo and vertebral artery blood flow rate, and the curative effect was superior to needling Jiaji points.

6.3. Voies afférentes et projections centrales

- Xi GM, Wang HG, He GH, Huang CF, Yuan GF, Wei GY, Li H, Liu WW, Fan HY. Nerve-pathways of acupoint fengch'ih in rat by anterograde transport of hrp. World J Gastroenterol. 2005;11(20):3135-8. (eng). [136483]

AIM: To study the nervous-pathways of Fengch'ih acupuncture by means of anterograde transport of aqueous solution of horseradish peroxidase (HRP). METHODS: Fifty Wistar rats were randomly divided into 1, 2, 3, 4, and 5 d groups, and every group had 10 animals. HRP (30% aqueous solution) was injected into a Fengch'ih. Serial, transverse or capital, 40 μm sections of the cervical spinal ganglia, cervical and thoracic spinal cord segment and brain were cut on a cryotome. Sections were incubated for HRP histochemistry according to the tetramethylbenzidine (TMB). Part of the sections were counterstained with neutral red. RESULTS: After 1 d of survival times, many labeled cell bodies were found in 1-4 cervical spinal ganglia, anterior horn of 1-4 cervical spinal cord, ventromedial division of facial nucleus, accessory facial nucleus ipsilaterally. With increasing survival times, the intensity of labeled cells were slightly decreased. CONCLUSION: Fengch'ih may bring into full play its effect by correlation of posterior ear branch of facial nerve and anterior branch of 2-3 cervical nerve with 1-4 cervical the anterior horn of the spinal cord, ventromedial division of facial nucleus, accessory facial nucleus



The distribution of HRP-positive neurons of cervical dorsal root ganglia, the anterior horn cervical spinal cord, the ventromedial division of the facial nucleus. A: Photomicrograph of the longitudinal sections of the second cervical dorsal root ganglion showed an intense and homogeneous distribution of HRP reaction product within the cell bodies and their processes. The labeled neurons were green and their processes arranged as pine needle stained with Gu YM's technique. $\times 400$. B: Photomicrograph of horizontal sections of second cervical spinal cord. The labeled neurons were located in the anterior horn. The dark green cells were the HRP-positive neurons and the red cells were the negative neurons stained with Gu YM's technique and counterstained by neutral red. $\times 40$. C: Photomicrograph of the facial nucleus showed the labeled neurons in the ventromedial division nucleus. The labeled neurons were dark green and the negative neurons were red stained with Gu YM's technique and counterstained by neutral red. $\times 100$. Xi 2005.

From:

<http://wiki-mtc.org/> - Encyclopédie des sciences médicales chinoises

Permanent link:

<http://wiki-mtc.org/doku.php?id=acupuncture:points:points%20des%20meridiens:vesicule%20biliaire:20vb> 

Last update: **04 Jun 2024 16:28**