

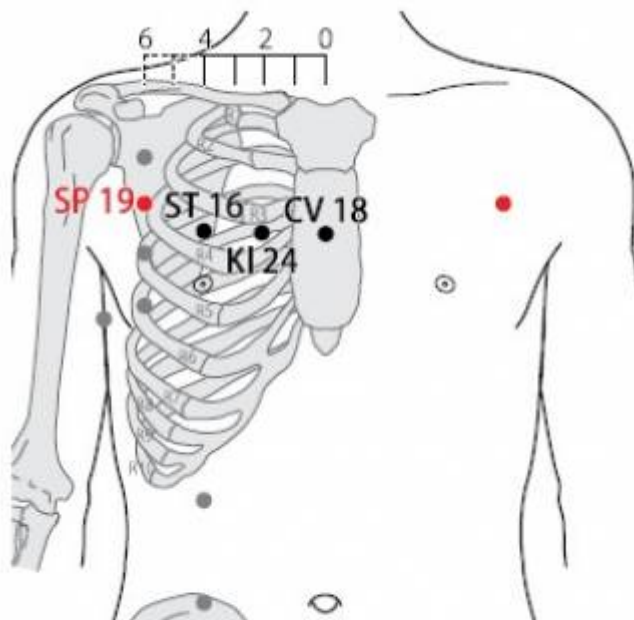
# Table des matières


<b>1. Dénomination</b> .....	1
1.1. Traduction .....	1
1.2. Origine .....	1
1.3. Explication du nom .....	1
1.4. Noms secondaires .....	2
1.5. Translittérations .....	2
1.6. Code alphanumérique .....	2
<b>2. Localisation</b> .....	2
2.1. Textes modernes .....	2
2.2. Textes classiques .....	3
2.3. Rapports et coupes anatomiques .....	3
2.4. Rapports ponctuels .....	3
<b>3. Classes et fonctions</b> .....	3
3.1. Classe ponctuelle .....	3
3.2. Classe thérapeutique .....	3
<b>4. Techniques de stimulation</b> .....	3
<b>5. Indications</b> .....	4
5.1. Littérature moderne .....	4
5.2. Littérature ancienne .....	4
5.3. Associations .....	4
5.4. Revues des indications .....	5
<b>6. Etudes cliniques et expérimentales</b> .....	5
<b>7. Références</b> .....	5

# 19Rte Xiongyang 胸乡 (胸鄉)

prononciation  [xiongyang.mp3](#)

Articles connexes : - 18Rte - 20Rte - [Méridien](#) -



 WHO standard acupuncture point locations in the western pacific region. 2009.

## 1. Dénomination

### 1.1. Traduction

Région de la poitrine (Soulié de Morant 1957, Laurent 2000)  
Région thoracique (Nguyen Van Nghi 1984)  
Banlieue de la poitrine (Pan 1993)

- Zhou Mei-sheng 1984 : *xiong* chest *xiang* vastness; the space between two door steps.
- Guillaume 1995 : *Xiong* (Ricci 2046) : poitrine, thorax. *Xiang* (Ricci 1877) : campagne, région, pays natal.

### 1.2. Origine

- Jia yi jing (Guillaume 1995).

### 1.3. Explication du nom

- Zhou Mei-sheng 1984 : *Xiongxiang* The point is on the vast chest, between two ribs, which look like doorsteps.
- Pan 1993 : Il est légèrement en dehors de la poitrine proprement dite, soit dans la « Banlieue de la poitrine ».
- Laurent 2000 : *xiang, Qing*, personnage investi en possession d'un cridentiel. *Qing*, les ministres, ceux qui assistaient où prenaient part au repas d'un prince en raison de leur accréditation. *Xiang*, personnages investis ou titulaires de fiefs réunis autour d'un repas offert par l'autorité, en quelque sorte les représentants régionaux, d'où les sens étendus : pays, région ; campagne cultivée (par opposition à la ville) ... *Bao*, un homme qui se courbe, idée d'embrasser, d'envelopper de contenir, récipient. *Xiong*, la cavité (qui contient le cœur, les poumons) : poitrine. Recatégorisation par la clé organique *rou* (K 130) : poitrine, thorax, poitrine (considérée comme le siège de l'intelligence et des sentiments) : sein, sentiments, affections, pensées. *Xiong* signifie poitrine ou sein, *xiang* se traduit par région (sans oublier l'idée de prendre un repas offert par l'autorité puisque le point est en rapport avec le sein), la traduction peut s'étendre vers poitrine/sein.

## 1.4. Noms secondaires

## 1.5. Translittérations

- Siong-siang ; rong siang (fra)

## 1.6. Code alphanumérique

19Rte, 19Rt, RA19 (Rate)  
SP19 (Spleen)

# 2. Localisation

## 2.1. Textes modernes

- Nguyen Van Nghi 1971 : Dans le creux du 3<sup>ème</sup> espace intercostal, à 1 distance et 6/10 du point précédent, à 6 distances de la ligne médiane à hauteur du lou Trang (18 V.C.).
- Roustan 1979 : A 6 distances de la ligne médiane antérieure, dans le troisième espace intercostal.
- Deng 1993 : Sur le côté de la poitrine et dans le 3<sup>ème</sup> espace intercostal, à 6 *cun* de la ligne médiane antérieure.
- Pan 1993 : *Xiongxiang* se trouve dans le troisième espace intercostal, à 6 distances en dehors de la ligne médiane antérieure.
- Guillaume 1995 : dans le troisième espace intercostal, à 6 distances de la ligne médiane.
- Laurent 2000 : sur le thorax, à 6 *cun* de la ligne médio-sternale, dans le 3<sup>°</sup> espace intercostal.
- WHO 2009 : In the anterior thoracic region, in the third intercostal space, 6 B-*cun* lateral to the anterior median line. Note: SP19, ST6 and KI24 are located along the curve of the third intercostal space.

## 2.2. Textes classiques

- Jia Yi Jing : “Dans la dépression située à 1,6 *cun* au-dessous de *Zhourong* (20Rte), quand le patient est en décubitus dorsal” (à 6 *cun* de la ligne médiane antérieure) (Deng 1993).
- Deng 1993 : Remarque: Tous les ouvrages de médecine du passé s'accordent sur la localisation de ce point. Il se situe dans le troisième espace intercostal, à 6 *cun* à l'extérieur de la ligne médiane antérieure.

## 2.3. Rapports et coupes anatomiques

- Deng 1993 : Peau—tissu sous-cutané—grand pectoral—petit pectoral. Dans la couche superficielle, on trouve les branches cutanées externe du troisième nerf intercostal et les tributaires de la veine thoraco-épigastrique. Dans la couche profonde, on trouve les branches du nerf pectoral interne et du nerf pectoral externe, les branches musculaires pectorales de l'artère et de la veine acromio-thoraciques, et les branches ou tributaires de l'artère et de la veine thoraciques externes.
- Guillaume 1995 : dans le troisième espace intercostal, à 6 distances de la ligne médiane.

## 2.4. Rapports ponctuels

# 3. Classes et fonctions

## 3.1. Classe ponctuelle

## 3.2. Classe thérapeutique

- Guillaume 1995 : *Xiong xiang* dégage et abaisse le *Qi* du Poumon, calme la toux et la dyspnée.
- Laurent 2000 : traite l'asthme, soulage les douleurs de la poitrine avec tiraillement sur les côtes, apaise les douleurs du sein (mastite).

# 4. Techniques de stimulation

Acupuncture	Moxibustion	Source
Piquer obliquement à 0,5-0,8 distance	Cautériser 5 fois, chauffer 5-20 minutes	Roustan 1979
Selon Tong ren, puncturer à 0,4 distance	Selon Tong ren, appliquer 5 cônes de moxa.	Zhen jiu ju ying (Guillaume 1995)
Puncture inclinée entre 0,3 et 0,5 distance de profondeur	Cautérisation avec 3 à 5 cônes de moxa, moxibustion pendant 5 à 10 minutes	Guillaume 1995
Piqûre oblique ou à plat vers l'extérieur, de 0,5 à 0,8 <i>cun</i>	Moxas : 3 ; chauffer 10 mn	Laurent 2000

## Sensation de puncture

## Sécurité

- Interdiction de piquer profondément (Roustan 1979, Guillaume 1995).
- Ma YC, Peng CT, Huang YC, Lin HY, Lin JG. The Depths From Skin To The Major Organs At Chest Acupoints Of Pediatric Patients. Evid Based Complement Alternat Med.2015. [184252]

Background. Acupuncture is applied to treat numerous diseases in pediatric patients. Few reports have been published on the depth to which it is safe to insert needle acupoints in pediatric patients. We evaluated the depths to which acupuncture needles can be inserted safely in chest acupoints in pediatric patients and the variations in safe depth according to sex, age, body weight, and body mass index (BMI). Methods. We retrospectively studied computed tomography (CT) images of pediatric patients aged 4 to 18 years who had undergone chest CT at China Medical University Hospital from December 2004 to May 2013. The safe depth of chest acupoints was directly measured from the CT images. The relationships between the safe depth of these acupoints and sex, age, body weight, and BMI were analyzed. Results. The results demonstrated significant differences in depth among boys and girls at KI25 (kidney meridian), ST16 (stomach meridian), ST18, SP17 (spleen meridian), SP19, SP20, PC1 (pericardium meridian), LU2 (lung meridian), and GB22 (gallbladder meridian). Safe depth significantly differed among the age groups ( $P < 0.001$ ), weight groups ( $P < 0.05$ ), and BMI groups ( $P < 0.05$ ). Conclusion. Physicians should focus on large variations in needle depth during acupuncture for achieving optimal therapeutic effect and preventing complications.

## 5. Indications

**Classe d'usage** - point mineur

### 5.1. Littérature moderne

- Nguyen Van Nghi 1971 : plénitude et douleurs thoraciques.
- Roustan 1979 : Névralgie intercostale (... sensation de distension douloureuse de l'hypochondre, dysphagie : Pékin).
- Guillaume 1995 : douleur dorsale et thoracique, ainsi que les bronchites, inflammation de la plèvre, douleur intercostale.

### 5.2. Littérature ancienne

- Jia yi jing : douleur du thorax et des flancs qui irradie vers le dos avec impossibilité de se mettre en décubitus latéral (Guillaume 1995).
- Ishimpo : sensation de tension dans le thorax et au niveau des espaces intercostaux et douleur dorsale ; impossibilité, une fois couché, de se retourner ou de se mettre sur le côté (Guillaume 1995).
- Zhen jiu ju ying : plénitude du thorax et des flancs, douleurs dorsales et thoraciques avec impossibilité de s'allonger et de se tourner sur le côté (Guillaume 1995).
- Yi xue ru men : distension du thorax et des flancs, avec douleur qui irradie vers le dos (Guillaume 1995).
- Da cheng : plénitude du thorax et des flancs, qui provoque des douleurs dorsales et thoraciques avec impossibilité de s'allonger et de se tourner sur le côté (Guillaume 1995).
- Lei jing tu yi : distension et plénitude du thorax et des flancs avec douleur qui irradie vers le dos et impossibilité de s'allonger et de se retourner sur le côté (Guillaume 1995).

### 5.3. Associations

Indication	Association	Source
------------	-------------	--------

## 5.4. Revues des indications

# 6. Etudes cliniques et expérimentales

# 7. Références

From:

<http://wiki-mtc.org/> - Encyclopédie des sciences médicales chinoises

Permanent link:

<http://wiki-mtc.org/doku.php?id=acupuncture:points:points%20des%20meridiens:rate:19rte> 

Last update: **03 Feb 2022 14:36**