

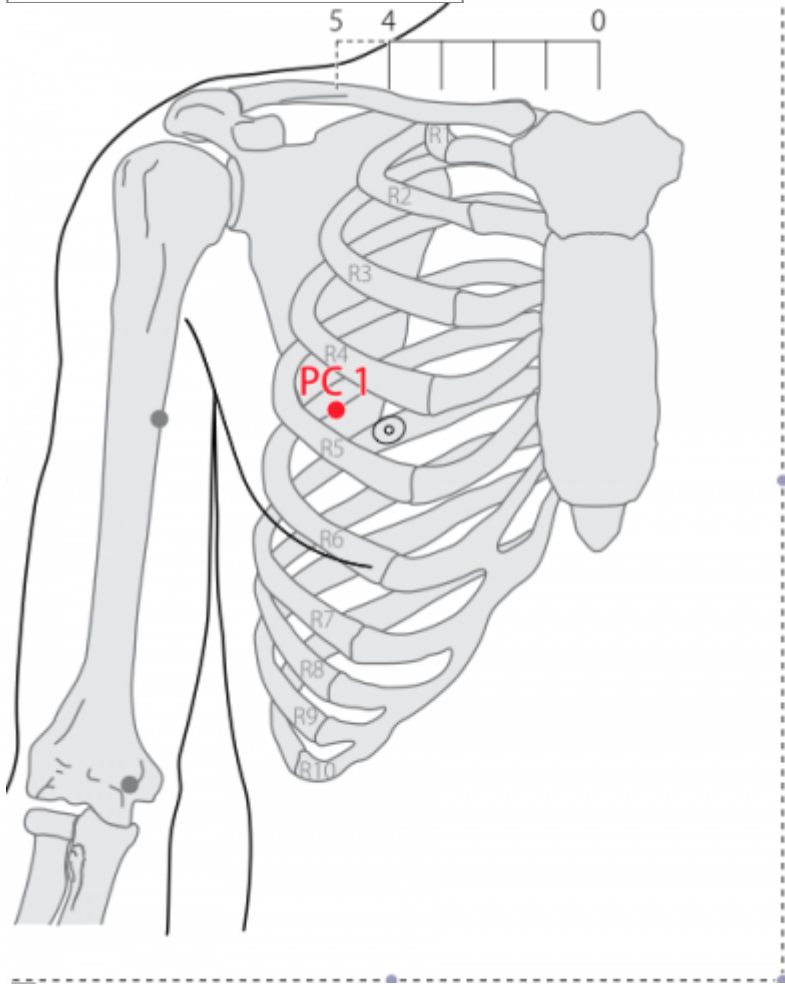
Table des matières

1. Traduction	2
2. Origine	2
3. Explication du nom	2
4. Noms secondaires	2
5. Autres Romanisations et langues asiatiques	2
6. Code alphanumérique	3
1. Localisation	3
1.1. Textes modernes	3
1.2. Textes classiques	3
1.3. Rapports et coupes anatomiques	3
1.4. Rapports ponctuels	4
2. Classes et fonctions	4
2.1. Classe ponctuelle	4
2.2. Classe thérapeutique	4
3. Techniques de stimulation	4
4. Indications	5
4.1. Littérature moderne	5
4.2. Littérature ancienne	6
4.3. Associations	6
4.4. Revues des indications	6
5. Etudes cliniques et expérimentales	6
5.1. Ischémie du myocarde	6

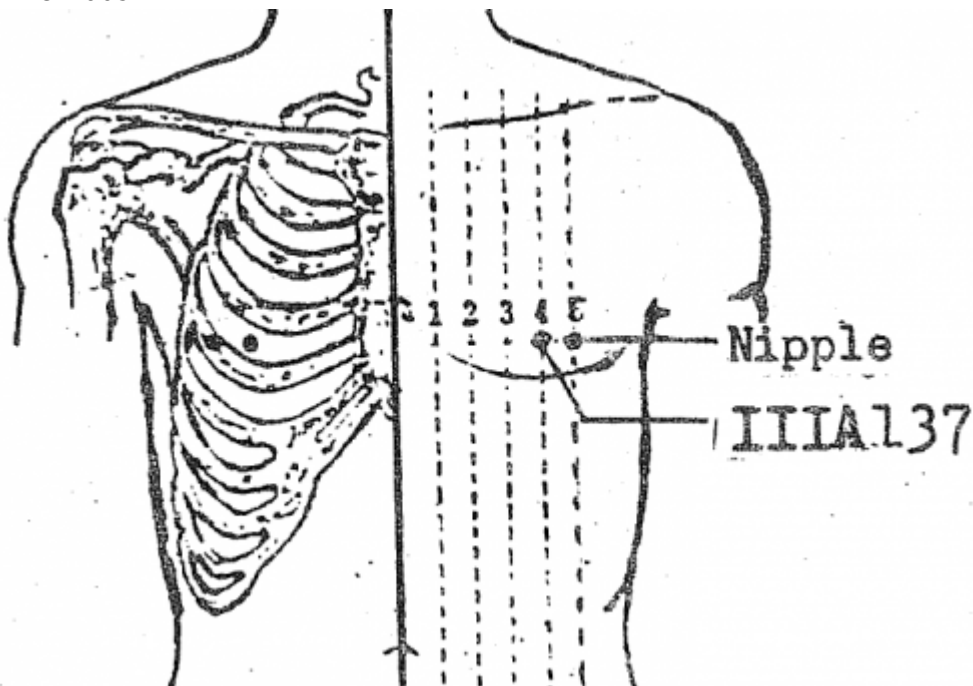
1MC Tianchi 天池 [天池]

prononciation [tianchi.mp3](#)

Articles connexes : - 27Rn - 2MC -



WHO 2009





Inversion entre Nipple (sein) et 1MC (IIIA137) (Li Su Hai 1976)

Dénomination

1. Traduction

天池 <i>tiānchí</i>	Étang céleste (Chamfrault 1954, Soulié de Morant 1957, Nguyen Van Nghi 1971, Lade 1994) Étang du Ciel (Pan 1993) Réservoir céleste (Laurent 2000)
----------------------	---

- *tian* : the upper part of the human body, sky, heaven (Zhou Mei-sheng 1984) ; Ciel (Pan 1993) ; (Ricci 4938) : ciel, firmament (Guillaume 1995) ; le ciel, le haut du corps... Cf. 3P *tianfu* (Laurent 2000)
- *chi* : pool (Zhou Mei-sheng 1984) ; étang (Pan 1993) ; Chi (Ricci 893) : pièce d'eau, étang, bassin (Guillaume 1995) ; étang, réservoir... Cf. 11GI *quchi* (Laurent 2000)

2. Origine

- Ling shu, chapitre « Ben shu ». (Deng 1993, Guillaume 1995)

3. Explication du nom

- Zhou Mei-sheng 1984 : *Tianchi* : The milk storing breast is compared to Heaven Pool. The point is on the breast near the nipple. *Tianchi* is also the name for great sea, a mountain and a star.
- Pan 1993 : Il est situé dans la partie supérieure du corps, donc dans la partie Ciel. Le sein est considéré comme un étang plein de lait. *Tianchi*, point qui se trouve près du sein, signifie donc « Étang du Ciel ».
- Lade 1994 : Le nom fait référence à la réunion ou au rassemblement de l'Esprit dans la région de la poitrine. Le Cœur et le Maître-du-Cœur gouvernent l'Esprit dont le logis symbolique est le ciel. Le nom évoque ainsi la localisation de ce point, ainsi que son influence sur les seins et le stockage du lait.
- Laurent 2000 : *Tianchi* est le nom d'une montagne chinoise, cette métaphore est utilisée pour désigner le sein qui est comme une montagne sur la poitrine, c'est aussi un réservoir pour la lactation.

4. Noms secondaires

tianhui 天会 [天會]	réunion céleste Laurent 2000
-----------------	------------------------------

- Laurent 2000 : Tian le ciel, le haut du corps Chi étang, réservoir.

5. Autres Romanisations et langues asiatiques

- (fra): 1MC (maître du cœur), 1XB (*xinbao*), 1PC (péricarde)
- (eng)
- (viet)

- (cor)
- (jap)

6. Code alphanumérique

1. Localisation

1.1. Textes modernes

- Nguyen Van Nghi 1971 : Dans le 4° espace intercostal à une distance en dehors de la pointe du mamelon à trois distances au-dessous de l'aisselle.
- Li Su Hai 1976 : In the 4th intercostal space, 1.0 in. lateral from the nipple. Bilateral.
- Roustan 1979 : Dans le 4° espace intercostal, 1 distance en dehors du mamelon.
- Institut de MTC du Shandong 1984 : A 1 *cun* en dehors du mamelon, dans le 4° espace intercostal. (A 1 *cun* en dehors de la ligne mi-claviculaire, dans le 4° espace intercostal pour la femme.)
- Deng 1993 : Sur la poitrine, dans le quatrième espace intercostal, à 1 *cun* du mamelon et à 5 *cun* de la ligne médiane antérieure.
- Pan 1993 : Le point *Tianchi* se trouve dans le quatrième espace intercostal, à 1 distance en-dehors du mamelon.
- Guillaume 1995 : À 1 distance en dehors du mamelon, dans le quatrième espace intercostal.
- Laurent 2000 : sur le thorax, à 1 *cun* en dehors du mamelon, dans le 4° espace intercostal.
- WHO 2009: In the anterior thoracic region, in the fourth intercostal space, 5 B-*cun* lateral to the anterior median line.

Items de localisation

1.2. Textes classiques

- Ling Shu : “A 3 *cun* au-dessous de l'aisselle” (Deng 1993)
- Jia Yi Ji : “A 1 *cun* du mamelon, à 3 *cun* au-dessous de l'aisselle, près de la région de l'hypocondre, dans l'espace intercostal” (Deng 1993)
- Su Wen (annoté par Wang) : “A 2 *cun* du mamelon” (Deng 1993)
- Jin Jian : “A 1 *cun* ou 2 *cun* du mamelon, à 3 *cun* environ au-dessous de l'aisselle, dans l'espace intercostal de la région de l'hypocondre” (Deng 1993)
- Ji Cheng : “A 1 *cun* à l'extérieur du mamelon et à 0,5 *cun* en-dessous de celui-ci” (Deng 1993)
- Remarque: Rappelons que les mamelons sont situés dans le quatrième espace intercostal, à 3 *cun* de l'aisselle. *Tianchi* (1MC) est situé sur la poitrine, à 1 *cun* du mamelon, dans le quatrième espace intercostal, et à 5 *cun* de la ligne médiane antérieure. Su Wen (annoté par Wang Bing) indique que ce point se trouve “à 2 *cun* du mamelon”. Si l'on suivait cette définition, le point et *Tianxi* (18Rte) seraient superposés, ce qui est évidemment faux. Par ailleurs, la localisation que l'on trouve dans Jin Jian est floue et ne peut être considérée comme une référence (Deng 1993)

1.3. Rapports et coupes anatomiques

- Institut de MTC du Shandong 1984 : L'aiguille passe par la peau, le tissu sous-cutané, pénètre à
-

travers le grand pectoral. Au profond du point est le 4° espace intercostal. Présence de la branche cutanée antérieure du 4° nerf intercostal et la veine thoracique superficielle dans la couche superficielle ; présence de la branche musculaire du nerf thoracique antérieur, des vaisseaux thoraciques inférieurs et des 4° artère et veine intercostales et et du 4° nerf intercostal dans la couche profonde.

- Guillaume 1995 : Artère et veine thoraciques latérales, artère et veine du quatrième espace intercostal. Branche latérale du quatrième nerf intercostal.

1.4. Rapports ponctuels

- Deng 1993 : Peau—tissu sous-cutané—muscle grand pectoral—muscle petit pectoral. Dans la couche superficielle, on trouve les branches cutanées externes du quatrième nerf intercostal et les tributaires de la veine thoraco-épigastrique. Chez la femme, on trouve aussi dans la couche sous-cutanée les tissus de la glande mammaire. Dans la couche profonde, on trouve les nerfs pectoraux interne et externe, et les branches ou tributaires de l'artère et de la veine thoraciques externes.

2. Classes et fonctions

2.1. Classe ponctuelle

- Nguyen Van Nghi 1971 : 1) Point qui reçoit un vaisseau secondaire des méridiens du foie (Tsou Tsiu Inn) et de la V.B. (Tsou Chao Yang) 2) Fait partie du groupe des points dits « Fenêtre du Ciel » 3) Point de départ du méridien distinct du maître du cœur. Celui-ci passe au point Luann Oé (22VB) situé à trois distances au-dessous de l'aisselle pour pénétrer dans la poitrine et gagner le triple réchauffeur.
- Guillaume 1995 : Selon le Jia yi jing, il s'agit d'un point *hui* de *Shoujueyin* et de *Zushaoyang*. Selon le Zhen jiu ju ying, c'est un point *hui* de *Shoujueyin*, *Zujueyin* et de *Zushaoyang*.
- Laurent 2000 : point de croisement avec le méridien de la Vésicule Biliaire, réunion du *jueyin*, point Fenêtre du Ciel, point *jin* (entrée).

2.2. Classe thérapeutique

- Guillaume 1995 : *Tianchi* élargit le thorax, harmonise le *Qi*, arrête la toux, calme la dyspnée, dégage les Poumons, purifie la chaleur.
- Laurent 2000 : Ouvre la poitrine, fait descendre l'énergie, calme le Cœur et le *Shen*.

3. Techniques de stimulation

Acupuncture	Moxibustion	Source
Needle obliquely and laterally 0.2-0.3 in.	Moxa stick 3 mmn., 3moxa cones.	Li Su Hai 1976
Piquer obliquement à 0,3-0,5 distance		Roustan 1979
	Moxas : 1 à 3; chauffer 5 à 10 mn.	Laurent 2000

Acupuncture	Moxibustion	Source
Puncture inclinée, la pointe orientée vers l'extérieur entre 0,3 et 0,5 distance de profondeur	Cautérisation avec 1 à 3 cônes de moxa, moxibustion pendant 3 à 5 minutes	Guillaume 1995
Obliquement en dehors, le long de l'espace intercostal 0.5-1 <i>cun</i> .		Institut de MTC du Shandong 1984

Sensation de puncture

Sécurité

- Institut de MTC du Shandong 1984 : La piqûre perpendiculaire et trop profonde est incorrecte. La lésion de la plèvre peut causer du pneumothorax.
- Ma YC, Peng CT, Huang YC, Lin HY, Lin JG. The Depths From Skin To The Major Organs At Chest Acupoints Of Pediatric Patients. Evid Based Complement Alternat Med.2015. [184252]

Background. Acupuncture is applied to treat numerous diseases in pediatric patients. Few reports have been published on the depth to which it is safe to insert needle acupoints in pediatric patients. We evaluated the depths to which acupuncture needles can be inserted safely in chest acupoints in pediatric patients and the variations in safe depth according to sex, age, body weight, and body mass index (BMI). Methods. We retrospectively studied computed tomography (CT) images of pediatric patients aged 4 to 18 years who had undergone chest CT at China Medical University Hospital from December 2004 to May 2013. The safe depth of chest acupoints was directly measured from the CT images. The relationships between the safe depth of these acupoints and sex, age, body weight, and BMI were analyzed. Results. The results demonstrated significant differences in depth among boys and girls at KI25 (kidney meridian), ST16 (stomach meridian), ST18, SP17 (spleen meridian), SP19, SP20, PC1 (pericardium meridian), LU2 (lung meridian), and GB22 (gallbladder meridian). Safe depth significantly differed among the age groups ($P < 0.001$), weight groups ($P < 0.05$), and BMI groups ($P < 0.05$). Conclusion. Physicians should focus on large variations in needle depth during acupuncture for achieving optimal therapeutic effect and preventing complications.

4. Indications

Classe d'usage - point secondaire

4.1. Littérature moderne

- Nguyen Van Nghi 1971 : douleurs thoraciques, hypocondralgie, tristesse et angoisse, enflure axillaire.
- Li Su Hai 1976 : Epicarditis, stroke, cerebral hemorrhage, intercostal neuralgia, mastitis, inflammation of the axillary lymph nodes.
- Roustan 1979 : Angine de poitrine, névralgie intercostale, douleur ou gonflement axillaire.
- Institut de MTC du Shandong 1984 : Oppression respiratoire, douleur de l'hypochondre.
- Lade 1994 :
 - Fait diffuser le *Qi* du Poumon, élargit et décontracte la poitrine, régularise le *Qi*, et clarifie la Chaleur. Indications : céphalée, vue trouble, fièvre sans transpiration, toux, dyspnée, sensation de suffocation dans la poitrine, plénitude de la poitrine, douleur de l'hypochondre, gonflement et douleur axillaires, asthénie des membres, agitation, et malaise.
 - Active et facilite la lactation. Indications : lactation insuffisante et mastite.
- Guillaume 1995 : Douleur des flancs et des côtes, plénitude et gêne du thorax et du diaphragme, toux, adénite tuberculeuse-lei li, douleur sous-axillaire ; angine de poitrine,

névralgie intercostale.

4.2. Littérature ancienne

- Jia yi jing : « Frissons et fièvre, plénitude du thorax, céphalée, difficulté à mobiliser les quatre membres, enflure sous-axillaire, reflux du Qi vers le haut, présence de bruits dans le thorax, bruits au niveau de la gorge. » (Guillaume 1995)
- Qian jin yao fang : « Douleur du Cœur. »
- Ishimpo : “Sensation de frissons et de fièvre ; tension thoracique ; tuberculose cervicale ; impossibilité de mobiliser les quatre membres ; enflure axillaire ; reflux de Qi vers le haut ; bruits dans la poitrine ; bruits dans la gorge.”
- Sheng hui fang : « Ensemble des maladies pernicieuses-lie nue, absence de transpiration dans les maladies de la chaleur, toux avec reflux de Qi vers le haut.»
- Tong ren : « Plénitude et gêne du thorax et du diaphragme.»
- Bai zheng fu : « Associé à Wei yang-39V, il traite les enflures de l'aisselle.»
- Zhen jiu ju ying : « Selon Tong ren, appliquer 3 cônes de moxa, puncturer à 0,2 distance ; à 0,7 distance, selon Jia yi jing. Indications : présence de bruits dans le thorax, plénitude et gêne du thorax et du diaphragme, absence de transpiration dans les maladies de la chaleur, céphalée, difficulté à mobiliser les quatre membres, enflure sous-axillaire, reflux du Qi vers le haut, fièvre et frissons dans les maladies pernicieuses-lie nue, vue trouble.»
- Yi xue ru men : « Céphalée, accès de frissons et de fièvre, plénitude du thorax, enflure des flancs, remontée du Qi avec présence de bruits dans la gorge. »
- Da cheng : « Présence de bruits dans le thorax, plénitude et gêne du thorax et du diaphragme, absence de transpiration dans les maladies de la chaleur, céphalée, difficulté à mobiliser les quatre membres, enflure sous-axillaire, reflux du Qi vers le haut, fièvre et frissons dans les maladies pernicieuses-lie nue, douleur du bras, vue trouble.»
- Xun jing : « Douleur des côtes et des flancs, adénites en chaîne. »
- Lei jing tu yi : « Vue trouble, céphalée, plénitude et sensation de gêne-fan man du thorax et des flancs, toux par reflux, enflure et douleur du bras et de l'aisselle, difficulté à mobiliser les quatre membres, reflux de Qi vers le haut, accès de froid et de chaleur dans le Nue-han re nue, absence de transpiration dans les maladies de la chaleur. »

« Selon Qian jin, Tian chi traite les adénites cervicales fistulisées, faire 100 cônes de moxa.»

4.3. Associations

Indication	Association	Source
Enflure sous-axillaire	1MC + 19V + 39V + 38VB	Zi sheng jing (Guillaume 1995)

4.4. Revues des indications

5. Etudes cliniques et expérimentales

5.1. Ischémie du myocarde

- Liu Jinlan et al. [Histochemical Observation and Quantitative Analysis of Adrenal Cortex and Medullar in Rabbits with Myocardial Ischemia in Acupuncture at “Tianchi” Point (PC1). Chinese

Acupuncture and Moxibustion. 1996;16(6):51. [85888].

Thirty male rabbits with acute myocardial ischemia were randomly assigned to 3 groups, model group, Tianchi-acupuncture group and non-point acupuncture group. 5-nucleotidase, succinate dehydrogenase, RNA and catecholamines (CA) fluorescence in the adrenal cortex and medulla were developed with histochemical methods and compared quantitatively with an image pattern analyzer. Results showed that acupuncture of Tianchi point (PC1) reduced secretion of CA, prevented exhaustion of CA, increased reactivity of 5-nucleotidase, succinate dehydrogenase and RNA, strengthened functions of adrenocortical cells.

From:

<http://wiki-mtc.org/> - **Encyclopédie des sciences médicales chinoises**

Permanent link:

<http://wiki-mtc.org/doku.php?id=acupuncture:points:points%20des%20meridiens:maitre%20du%20coeur:1mc> Last update: **29 Sep 2021 13:49**