

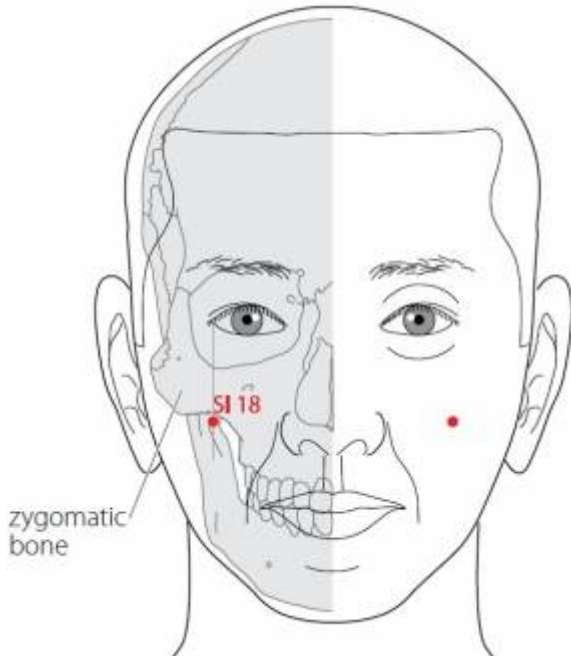
Table des matières

1. Dénomination	1
1.1. Traduction	1
1.2. Origine	1
1.3. Explication du nom	2
1.4. Noms secondaires	2
1.5. Translittérations	2
1.6. Code alphanumérique	2
2. Localisation	2
2.1. Textes modernes	2
2.2. Textes classiques	3
2.3. Rapports et coupes anatomiques	3
2.4. Rapports ponctuels	4
3. Classes et fonctions	4
3.1. Classe ponctuelle	4
3.2. Classe thérapeutique	4
4. Techniques de stimulation	4
5. Indications	4
5.1. Littérature moderne	4
5.2. Littérature ancienne	5
5.3. Associations	5
5.4. Revues des indications	5
6. Etudes cliniques et expérimentales	5
6.1. Douleur	5
6.2. Neuralgie faciale	6
6.3. Spasme facial	6
6.4. Paralysie faciale	6
6.5. Rhinite allergique	6

18IG Quanliao 颧髎 [颧髎]

prononciation

Articles connexes : - 17IG - 19IG - [Méridien](#)



WHO 2009.

1. Dénomination

1.1. Traduction

颧髎 \ <i>quán liáo</i>	Os de la pommette (Nguyen Van Nghi 1971) Dépression de l'os zygomatique (Pan 1993) Ouverture de la pommette (Lade 1994) Creux de la pommette (Laurent 2000)
-----------------------	--

- Zhou Mei-sheng 1984 : *quan* cheek bone *liao* bone crevice; deep hole adjacent to bone.
- *Quán* : os zygomatique (Pan 1993), os malaire, pommette (Guillaume 1995); *guan*, représente un échassier avec son aigrette et deux bouches pour indiquer qu'il s'agit d'un oiseau criard. *Ye*, c'est *shou* la tête recatégorisée par les jambes qui figurent le corps, le sens initial "tête" sera ensuite repris, (il n'y a qu'en composition que ce caractère garde le sens de tête). *Quan*, c'est donc, sur la tête, près de la bouche, deux os qui partent latéralement comme l'aigrette des échassiers, autrement dit les os malaires (Laurent 2000).
- *Liáo* : trou dans un os, dépression osseuse (Pan 1993), caractère inusité qui signifie « os » (Guillaume 1995); creux osseux... Cf. 12GI *zhouliao* (Laurent 2000).

1.2. Origine

- *Jia yi jing* (Guillaume 1995).

1.3. Explication du nom

- Zhou Mei-sheng 1984 : *Quanliao* The deep hole in the cheek.
- Pan 1993 : Le nom de *Quanliao* n'est que la description de la localisation du point.
- Lade 1994 : le nom fait référence à la localisation de ce point dans la dépression (qui s'ouvre quand les dents sont desserrées) formée par l'angle des os zygomatique et malaire.
- Laurent 2000 : creux de l'os malaire ou creux de la pommette paraît une évidence.

1.4. Noms secondaires

Duìgǔ 兌骨 (1)	Jia yi jing (Guillaume 1995)
Duìduān 兌端 (2)	Jia yi jing (Guillaume 1995)
Quánliáo 权髎 [权髎] (3)	Qian jin yao fang (Guillaume 1995)

1. *Dui* (Ricci 5321), *Gu* (Ricci 2727) : os, armature; os de la joue (ou de la bouche) (Laurent 2000).
2. *Dui* (Ricci 5321) : échanger, troquer, *Duan* (Ricci 5313) : correct, droit, régulier ; commencement, bout ; cause.
3. *Quan* (Ricci 1385) : poids de balance ; peser, examiner ; pouvoir, autorité ; peser les circonstances, *Liao* : caractère inusité qui signifie « os »; creux de la pommette (Laurent 2000).

1.5. Translittérations

- Koun Liou (fra)
- (eng)
- (viet)

1.6. Code alphanumérique

- IG18, 18IG (Intestin grêle)
- SI 18 (Small Intestine)

2. Localisation

2.1. Textes modernes

- Nguyen Van Nghi 1971 : Sur le bord inférieur de l'os malaire, dans un creux.
- Roustan 1979 : Au-dessous de l'angle externe de au bord inférieur de l'arcade zygomatique, au niveau de *Ying Xiang* 20GI.
- Deng 1993 : Sur la face, directement au-dessous du coin externe de l'œil, dans la dépression qui se forme au-dessous de l'apophyse zygomatique.
- Pan 1993 : dans un creux situé au bord inférieur de l'arcade zygomatique, au-dessous de l'angle externe de l'œil et au niveau de *Yingxiang* (20GI).
- Guillaume 1995 : Directement au-dessous de la commissure palpébrale externe, dans une dépression située au bord inférieur de l'arcade zygomatique.
- Laurent 2000 : à l'aplomb de l'angle externe de l'œil, sur le bord inférieur de la pommette.
- WHO 2009: On the face, inferior to the zygomatic bone, in the depression directly inferior to the

outer canthus of the eye.

Items de localisation

2.2. Textes classiques

- Jia Yi : Dans la dépression située sous l'apophyse zygomatique (Deng 1993).
- Tong Ren : Au-dessous de l'apophyse zygomatique, et dans la dépression située au-dessous de la protubérance de l'os (Deng 1993).
- Xun Jing : Directement au-dessous de *Tongziliao* (VB1) (Deng 1993).
- Ji Cheng : A peu près à 2 *cun* directement au-dessous de *Tongziliao* (VB1), et au-dessous de l'apophyse zygomatique (Deng 1993).
- Remarque (Deng 1993) : Tous les anciens ouvrages de médecine s'accordent sur la localisation de ce point, "Dans la dépression située sous l'apophyse zygomatique. Tong Ren définit le point ainsi : "au-dessous de la protubérance de l'os." Actuellement, on situe le point directement au-dessous du coin externe de et dans la dépression qui se forme au-dessous de l'apophyse zygomatique.

2.3. Rapports et coupes anatomiques

- Roustan 1979 : Névralgie du trijumeau, contractures des muscles faciaux, paralysie faciale.
- Guillaume 1995 : Artère et veine faciales transverses. Branche zygomatique du nerf facial.
- Wang ZF, Chen Y, Zheng MF, Wu BH, Zhang WG, Lin C, Zhang JD. [Study on needling depth and direction from different acupoints to sphenopalatine ganglion]. *Chinese Acupuncture and Moxibustion*. 2009;29(4):289-92. [154753].

OBJECTIVE: To observe and survey the location of Xiaguan (ST 7), "Die'e" and Quanliao (SI 18) on the surface, and the needling depth and direction from the 3 points to sphenopalatine ganglion. METHODS: Fifteen corpses (30 sides) of adult male were fixed by 10% formalin. The lateral areas of face were dissected from the surface to the deep on the 3 acupoints: the electric drill with the kirschner wire punctured towards the sphenopalatine ganglion and extended to the contralateral areas according to different directions of puncturing sphenopalatine ganglion from the 3 acupoints. The corresponding puncturing points of the 3 acupoints were measured by the coordinate location method. RESULTS: (1) Surface location: the distance between Quanliao (SI 18) and "Die'e" was 21 mm and the distance between Xiaguan (ST 7) and "Die'e" was 17 mm; (2) Inserting depth of each point to sphenopalatine ganglion: the depths of Xiaguan (ST 7), "Die'e" and Quanliao (SI 18) were 49.9 mm, 46.9 mm and 46.6 mm, respectively; (3) The coordinate location of the corresponding puncturing points: the puncturing direction of Xiaguan (ST 7) was anterointernal upper corresponding to the area of connecting center between contralateral Taiyang (EX-HN 5) and Tongziliao (GB 1), the distance between the corresponding inserting point of Xiaguan (ST 7) and Sizhukong (TE 23) was 17.6 mm; the puncturing direction of "Die'e" point was posterointernal upper, and the horizontal distance from the corresponding puncture point to the zygomatic arch was 33 mm and the vertical distance from the corresponding puncture point to the eyes' outer canthus was 42 mm; the puncturing direction of Quanliao (SI 18) was posterointernal upper and the distance between the corresponding inserting point and the area of contralateral parietal tuber, the distance between the corresponding inserting point of Quanliao (SI 18) and the connecting line of bilateral external acoustic pore was 28 mm, the distance between the corresponding inserting point of Quan-liao (SI 18) and the medial line of the head was 62 mm. CONCLUSION: Understanding the surface location, inserting depths and the general puncturing directions of the 3 points can provide basis for puncturing the sphenopalatine ganglion in clinical practice.

2.4. Rapports ponctuels

3. Classes et fonctions

3.1. Classe ponctuelle

- Nguyen Van Nghi 1971 : Point qui envoie un vaisseau secondaire au Tsing Ming (1 V.) du méridien principal de la vessie, ce qui fait que le Taé Yang de la main (méridien principal de l'intestin grêle) communique avec le Taé Yang du pied (méridien principal de la vessie) au niveau de la face. Point qui reçoit un vaisseau secondaire du méridien du triple réchauffeur.
- Guillaume 1995 : point de réunion des méridiens *Shoushaoyang* et *Shoutaiyang*.
- Laurent 2000 : Point *chu* (sortie) du méridien d'Intestin Grêle, point de croisement avec le *shoushaoyang*.

3.2. Classe thérapeutique

- Guillaume 1995 : *Quan liao* disperse le vent, vivifie les *Luo*, perméabilise les méridiens, calme les douleurs.
- Laurent 2000 : supprime la chaleur et le vent, calme les douleurs, traite les problèmes du visage.

4. Techniques de stimulation

Acupuncture	Moxibustion	Source
Selon Su wen, puncturer à 0,3 distance, selon Tong ren, puncturer à 0,2 distance		Zhen jiu ju ying (Gillaume 1995)
Piquer obliquement à 1-1,5 distance		Roustan 1979
Puncture perpendiculaire entre 0,3 et 0,5 distance de profondeur, inclinée ou tangentielle		Guillaume 1995
Piqûre perpendiculaire de 0,3 à 0,5 <i>cun</i> , ou piqûre oblique ou à plat de 0,5 à 1 <i>cun</i> , en direction de la zone affectée	Moxas : 1 à 3 ; chauffer 3 à 5 mn	Laurent 2000

Sensation de puncture

Sécurité

- Lade 1994 : Utilisez les moxas avec prudence.

5. Indications

Classe d'usage - point secondaire

5.1. Littérature moderne

- Nguyen Van Nghi 1971 : Point à puncturer principalement dans les cas de déviation de la bouche et des yeux, poches sous les yeux, odontalgie.

- Lade 1994 : Disperse le Vent et le Froid et clarifie la Chaleur. Indications : paralysie faciale, névralgie faciale, douleurs dentaires, rougeur extrême des joues, déviation de la bouche ou de l'œil, et gonflement de la mâchoire.
- Guillaume 1995 : Paralysie faciale, myoclonies des paupières et de la joue, enflure de la joue, odontalgie, yeux jaunes ; ainsi que les névralgies faciales.

5.2. Littérature ancienne

- Jia yi jing : « Yeux rouges et jaunes », « Enflure de la région malaire, douleur des lèvres », « Déviation de la bouche », « Odontalgie » (Guillaume 1995).
- Qian jin yao fang : « Impossibilité de mâcher » (Guillaume 1995).
- Ishimpo : Trismus ; odontalgie ; rougeur du visage ; coloration jaune des yeux ; impossibilité de mâcher ; enflure des joues (Guillaume 1995).
- Tong ren : « Nystagmus incessant » (Guillaume 1995).
- Bai zheng fu : « Associé à *Da ying- 5E*, il traite l'éblouissement de la vue (vertige-lipothymie) (Guillaume 1995).
- Zhen jiu ju ying : déviation de la bouche, visage rouge, nystagmus permanent, enflure des pommettes, odontalgie » (Guillaume 1995).
- Yi xue ru men : « Yeux jaunes et rouges, déviation de la bouche, odontalgie » (Guillaume 1995).
- Da Cheng : « Déviation de la bouche, visage rouge, yeux jaunes, nystagmus permanent, enflure des pommettes, odontalgie » (Guillaume 1995).
- Xun jing : « Attaque directe par le vent-*zhong feng* avec déviation des yeux et de la bouche et myoclonies » (Guillaume 1995).
- Lei jing tu yi : « Déviation de la bouche, visage rouge, yeux jaunes, nystagmus permanent, enflure des pommettes, odontalgie » (Guillaume 1995).

5.3. Associations

Indication	Association	Source
Déviation de la bouche	18IG + 28VG + 7E	Jia yi jing (Guillaume 1995)
Odontalgie	18IG + 2GI	Jia yi jing (Guillaume 1995)
Yeux jaunes et rouges	18IG + 6MC	Qian jin (Guillaume 1995)
Myoclonie	18IG + 5E	Zhen jiu ju ying-Bai zheng fu (Guillaume 1995)

5.4. Revues des indications

6. Etudes cliniques et expérimentales

6.1. Douleur

- Zhou Jingxiu et al. Mechanisms of Acupuncture Analgesia of Quanliao Point - Role of NTS and RVM (Abstract). Acupuncture Research. 1994;19(3-4):46-7. [85061].
- Hu Zhongting et al. The Correlation of Central Afferent of Acupoints Quanliao (SI 18) and Shibai (ST 2) : Transganglionic Degenerative Method Study. World Journal of Acupuncture-Moxibustion. 1994;4(2):38-44. [2413].

Using transganglionic degenerative method , we investigated the primary afferent information of acupoints of Quanliao (SI 18) and Shibai(ST2). The results showed that the large amounts of degenerative fibers could

be found bilaterally in trigeminal spinal nucleus and its tract, trigeminal principal sensory nucleus , trigeminal mesencephalic nucleus and some degenerations could be observed ipsilaterally in solitary tract and its nucleus, medullary lateral reticular nucleus, gigantocellular reticular nucleus and nucleus raphe magnus following transection of infraorbital nerve. A very moderate degenerative fibers could be identified in ipsilateral accessory spinal nucleus and spinal reticular nucleus. A few degenerative fibers were seen on the contralateral magnocellular part of caudate part of trigeminal spinal nucleus by passing through the posterior commissure of canalis centralis. These results suggest that the primary information of acupoints of Quanliao and Shibai could be transmitted into the above structures to regulate pain information and to fulfill the effect acupuncture analgesia. Our research provided a morphological basis for understanding further the effect of facial acupuncture produced analgesia.

6.2. Neuralgie faciale

- Cui Shugui. 37 Cases of Trigeminal Neuralgia Treated by Acupuncture of Point Quanliao. Journal of Traditional Chinese Medicine. 1988;8(2):101-2. [22894].

Traitement de 37 cas de névralgie faciale par puncture du point 18IG, puncture verticale à une profondeur de 2 à 2,5 cm, rotation pour produire une sensation de choc électrique irradiant à toute la joue. Ajouter le 4GI controlatéral, 2V pour la 1ère branche, 2E pour la deuxième, et 6E pour la troisième.

6.3. Spasme facial

- Yan Daoting. Aplicacion del punto Quanliao (ID 18) para tratar el espasmo de los musculos faciales. Enerqi. 1998;1:74-5. [73356].

6.4. Paralyse faciale

- Shi Tusheng et al. Treatment of Bilateral Facial Paralysis with Penetration Needling at Quanliao. International Journal of Clinical Acupuncture. 1990;1(4):393-96. [82497].
- Zhou Zhongren et al. [Expression of C-Fos Protein in CNS Following Electroacupuncture of the "Quanliao" and the Electrostimulation of the Rat Tail]. Acupuncture Research. 1993;18(1):14-20 . [49808].

In this experiment, three groups were used to detect c-fos expression in the CNS in the awake male, S. D. rats, i. e, EA of "Quanliao" (14 Hz), electrostimulation of the rat tail (0. 4-0. 6 mA) and the control. Fos was identified by ABC immunohistochemical method. The results were as follows: 1. The labelling cellular nuclei of pain group are in the laminae I, II, V, VII, and X of the spinal cord the medial part of the frontal cortex (FC) and that of the EA group were in the trigeminal nucleus and the lateral area of the FC. The number of the labelling nuclei (n) of EA group war more than that of the pain group in the rostral ventromedial medulla, the lateral reticular, the solitary n. the popiaqueductal grey, the parafacicular n, the centromedian n. and the subparafascicular n, of the thalamus. 2. The labelling nuclei of EA and pain groups appear commonly in the dorsal raphe n. , the locus ceruleus, the periventricular n. of the thalamus, the hypothalamue, the lateral habenular n. , and the septal area. In the control animals, in general, the labelled nuclei were sparsely seen.

6.5. Rhinite allergique

- Lu Jinping et al. [Treating 20 Cases of Rhinallergosis by Acupuncturing Sphenopalatine Ganglion go Through Quanliao SI 18 Xiaguan ST 7]. Journal of Gansu College of TCM. 2000;17(4):30.

[89126].

From:

<http://wiki-mtc.org/> - **Encyclopédie des sciences médicales chinoises**

Permanent link:

<http://wiki-mtc.org/doku.php?id=acupuncture:points:points%20des%20meridiens:intestin%20grele:18ig> 

Last update: **03 Feb 2022 14:38**