

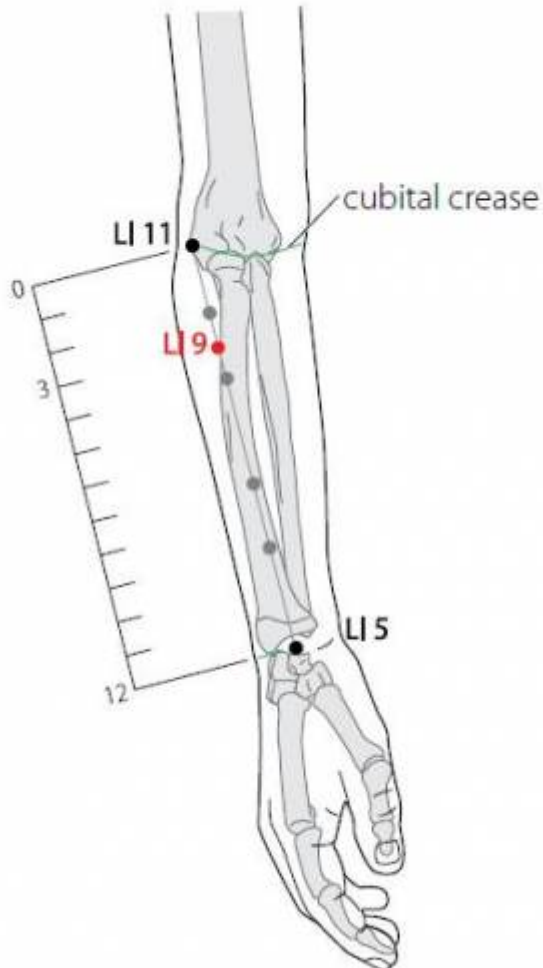
Table des matières

1. Dénomination	1
1.1. Traduction	1
1.2. Origine	2
1.3. Explication du nom	2
1.4. Romanisations	2
1.5. Autres langues asiatiques	2
1.6. Code alphanumérique	2
1.7. Noms secondaires	3
2. Localisation	3
2.1. Textes classiques	3
2.2. Rapports anatomiques	4
2.3. Coupes anatomiques	4
2.4. Rapports ponctuels	5
3. Classes et fonctions	6
3.1. Classe ponctuelle	6
3.2. Classe thérapeutique	6
4. Techniques de stimulation	6
5. Indications	7
5.1. Littérature moderne	7
5.2. Littérature ancienne	7
5.3. Associations	8
5.4. Revue des indications	8
5.5. Etudes cliniques et expérimentales	8

9GI SHANGLIAN 上廉

prononciation [shanglian.mp3](#)

Articles connexes : - 8GI - 10GI - [Méridien](#) -



WHO 2009

1. Dénomination

1.1. Traduction

上廉 shàng lián	Région supérieure du bras (Chamfrault 1954) Angle supérieur (Soulié de Morant 1957, Deadman 2003) Région supérieure (Nguyen Van Nghi 1971) En haut de la crête (Pan 1993) Point latéral supérieur (Laurent 2000) Côté supérieur (Despeux 2012)
-------------------------	---

- Zhou Mei-sheng 1984 : *shang* upper. *lian* side; border; margin; the narrow part.

上 *shang* : Haut - Au-dessus de, sur - Monter - Supérieur

(Ricci 4268) : haut, supérieur, en haut, au-dessus de, sur ; monter, s'élever, monter sur, gravir ;

souverain, empereur, roi, prince, chef (Guillaume 1995).

廉 *lian* : Côté, face - Angle saillant - Étroit

(Ricci 3121) : côté, angle, coin latéral, angle saillant, arête ; angulaire, anguleux ; droit, probe, intègre ; désintéressé, incorruptible ; modéré, économe, frugal (Guillaume 1995).

- Ellis : 上 (au-dessus) 廉 (angle) : au-dessus de l'angle du bras.
- Laurent 2000 : point latéral supérieur
 - *shang* 上 la représentation de quelque chose au-dessus d'un trait de référence : supérieur, en haut ; sur, au-dessus (par rapport à un plan de référence) ; monter, le plus élevé ; souverain, roi, maître ; adresser respectueusement à antérieur, précédent ; commencer, aller (je monte à...).
 - *lian* 廉 côté, angle, latéral...
- WHO 2009: *Shang* : superior; *Tian* : edge. The point is superior to *Xialian* (LI8) at the dorsal side of
- the forearm, close to the radial aspect.

1.2. Origine

- Jia yi jing (Guillaume 1995).

1.3. Explication du nom

- Zhou Mei-sheng 1984 : *shanglian* The point is above the *Xialian* [8GI] point
- Pan 1993; *Ailian* : "En haut de la crête" . Le point *Shanglian* (9GI) est situé au-dessus de *Xialian* (8GI). Les noms *Xialian* et *Shanglian*, qui signifient « En bas de la crête » et « En haut de la crête », viennent des positions respectives des deux points.
- Laurent 2000 : Il est le même que pour le point précédent, 8GI, le point *Shanglian* étant situé en dehors du méridien *Shoushaoyang* et au-dessus du point *Xialian* (8GI) se dénomme point latéral supérieur. Le point traite également les problèmes de coude.

1.4. Romanisations

- chang lien (EFEO et autres)
- shang lien (Wade-Giles et autres)

1.5. Autres langues asiatiques

- Thuong Liem (viet)
- Sang-Ryeom (cor)
- Jôren (jap)

1.6. Code alphanumérique

- 9GI - GI9 (Gros Intestin)
 - LI 9 (Large Intestine)
-

1.7. Noms secondaires

Shoushanglian 手上廉 (Sheng ji cité par Guillaume 1995 ; Laurent 2000)

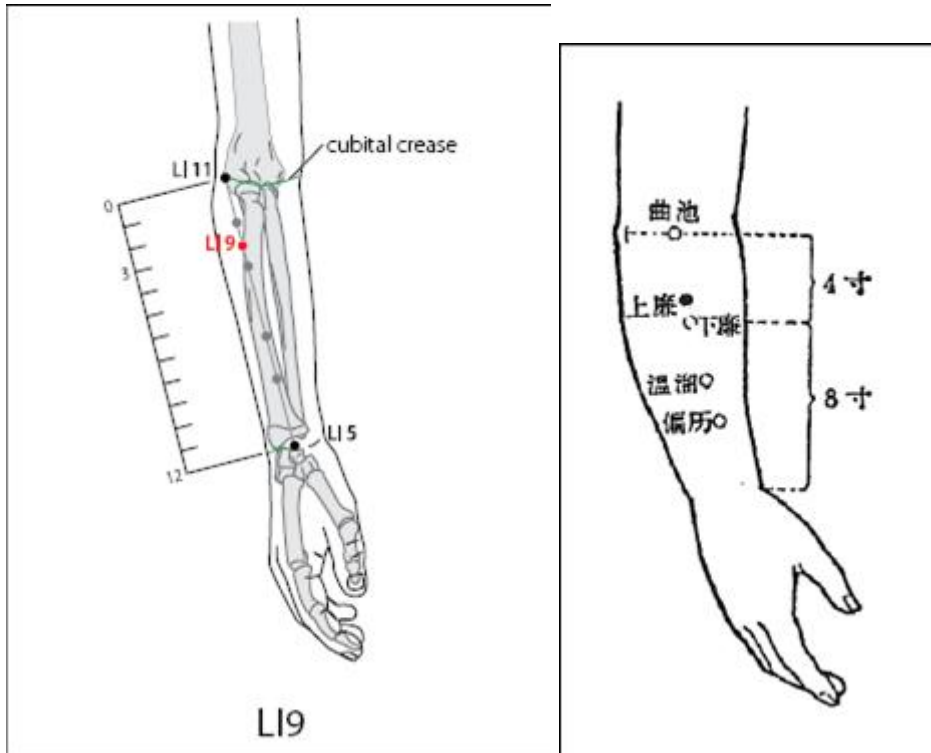
- *Shou* (Ricci 4413) : main (Guillaume 1995)
- *Shang lian* : idem (Guillaume 1995)
- *Shouzhishanglian*, 手之上廉, point latéral supérieur de la main (Laurent 2000)
- *Shoushangjuxu*, 手上廉巨虛, *Shangjuxu* supérieur (Laurent 2000)
- *Shangjuxu*, 上巨虛 (Laurent 2000)

2. Localisation

- Nguyen Van Nghi 1971 : Au bord postéro-externe de l'avant-bras, à trois distances au-dessous de Kou Tcheu (11 G.I.) et à une distance au-dessus du précédent.
- Roustan 1979 : à 3 distances au-dessous de *Quchi*.
- X 1993: Le point est au-dessus du point *Xialian* (LI8) sur le côté dorsal de l'avant-bras, à proximité de la face radiale.
- Deng 1993 : sur le bord radial de la face dorsale de l'avant-bras et sur une ligne reliant *Yangxi* (5GI) et *Quchi* (11GI), à 3 *cun* au-dessous du pli du coude.
- Pan 1993 : *Xialian* se trouve sur la ligne qui relie les points *Yangxi* (5G1) et *Quchi* (11GI), à 4 distances au-dessous de *Quchi* (11GI); le point *Shanglian* (9GI) est situé sur cette même ligne, à 1 distance au-dessus de *Xialian* (8GI). Lorsqu'on replie l'avant-bras et qu'on ferme le poing, les muscles du côté radial de l'avant-bras font saillie. Le point *Xialian* (8GI) se trouve dans la partie inférieure de cette masse musculaire, entre le long supinateur et le premier radial. Le point *Shanglian* (9GI) est situé au-dessus de *Xialian* (8GI).
- Chen 1995: Avec le coude fléchi, tracer une ligne entre *Quchi* (LI11) et *Yangxi* (LI5). Le point est situé à 3 pouces ci-dessous *Quchi* (LI11), et 9 pouces au-dessus *Yangxi* (LI5).
- Guillaume 1995 : À 3 distances au-dessous de *Quchi*-11GI, le coude étant en flexion et posé latéralement.
- Laurent 2000 : sur le bord radial de la face dorsale de l'avant-bras, à 3 *cun* au-dessous de *quchi* (11GI), sur une ligne reliant 5GI *yangxi* à *quchi* 11GI
- WHO 2009: à 3 *cun* en-dessous du pli cubital au niveau du 11GI *quchi* sur la ligne reliant celui-ci au 5GI *yangxi*.

2.1. Textes classiques

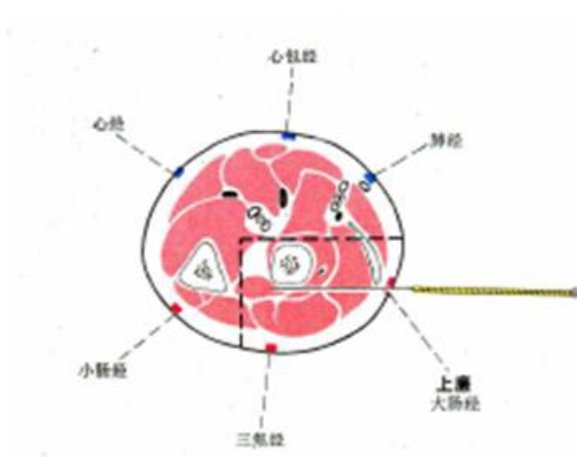
- Jia Yi Jing: A 1 *cun* au-dessous de *Shousanli* (10GI) (Deng 1993).
- Xun Jing: A 3 *cun* au-dessous de *Quchi* (11GI) quand le coude est en flexion, mais à 4 *cun* au-dessous de *Quchi* (11GI) quand le coude est en extension (Deng 1993).
- Deng 1993 : remarque: A travers les âges, tous les érudits ont accepté la localisation de ce point telle qu'elle est définie dans Jia Yi Jing.



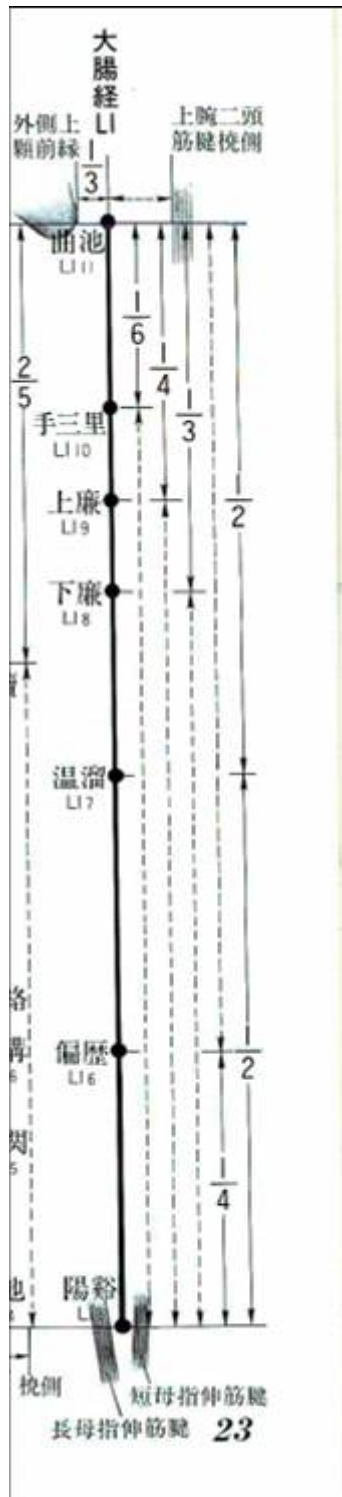
2.2. Rapports anatomiques

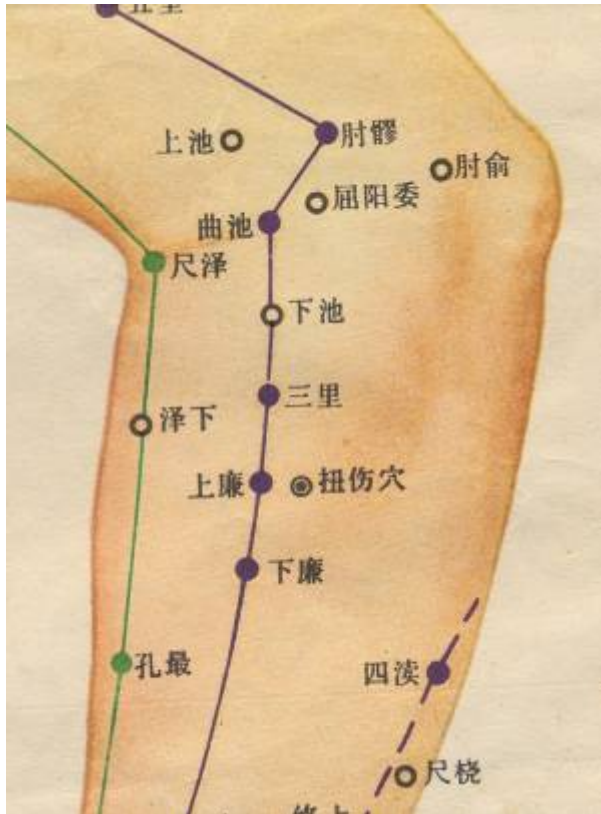- Deng 1993 : Peau—tissu sous-cutané—partie postérieure du tendon du muscle long extenseur radial du poignet—muscle court extenseur radial du poignet—muscle supinateur—muscle long abducteur du pouce. Dans la couche superficielle, on trouve les nerfs cutanés externe et postérieur de l'avant-bras, et la veine superficielle. Dans la couche profonde, on trouve le muscle supinateur, traversé par les branches profondes du nerf radial.
- Guillaume 1995 : Branche musculaire de l'artère radiale, veine céphalique. Nerf postéro-cutané de l'avant-bras, nerf interosseux postérieur.

2.3. Coupes anatomiques



2.4. Rapports ponctuels





3. Classes et fonctions

3.1. Classe ponctuelle

- Nguyen Van Nghi 1971 : Point qui reçoit un vaisseau secondaire de Tsou Yang Ming (estomac).

Caractères particuliers : Point qui reçoit un vaisseau secondaire de Tsou Yang Ming (estomac) (NVN).

3.2. Classe thérapeutique

- Guillaume 1995 : *Shangyang* perméabilise les méridiens, vivifie les *Luo*, harmonise les fonctions du *Qi* des Entrailles.
- Lu 1996 : Faire circuler le *qi* du méridien, dégager le *qi* du Gros Intestin (*fu*).
- Laurent 2000 : traite les problèmes du coude (le choix entre *xialian* et *shanglian* est déterminé par le point qui se manifeste le plus douloureusement à la pression), restaure l'énergie du méridien, traite la perte des cheveux.

4. Techniques de stimulation

Acupuncture	Moxibustion	Source
Selon Tong ren, puncture inclinée à 0,5 distance	Selon Tong ren, appliquer 5 cônes de moxa	Zhen jiu ju ying (Guillaume 1995)
Puncture perpendiculaire à 1-2 cun	Chauffer 5-20 minutes	Roustan1979
Puncture perpendiculaire à 0.7-1.0 inch		Beijing 1980

Acupuncture	Moxibustion	Source
Puncture perpendiculaire entre 0,5 et 1 distance de profondeur	Cautérisation avec 3 à 5 cônes de moxa, moxibustion pendant 5 à 10 minutes.	Guillaume 1995
Insertion perpendiculaire de 0,5 à 1,0 cm. insertion oblique 0,5 à 1,0 pouce		
Piquer perpendiculairement de 0,5 à 1 <i>cun</i>	Chauffer 15 mn	Laurent 2000

Sensation de puncture

Douleur locale et un engourdissement rayonnant à l'avant-bras et la main.

Sécurité

5. Indications

Classe d'usage - point mineur

5.1. Littérature moderne

- Nguyen Van Nghi 1971 : Point à puncturer dans les cas de : scapulalgie, paralysie du membre supérieur.
- Chine contemporaine : *Céphalée, douleur de l'avant-bras et du coude, hémiplégie, douleur thoracique avec * dyspnée, borborygmes avec diarrhée, dysurie; arthrite du coude, névralgie de l'avant-bras (Guillaume 1995).*
- *Douleurs de la région de l'épaule, hémiplégie des membres supérieurs, un engourdissement de la main et du bras, des borborygmes, douleurs abdominales (Beijing).* * *Paralysies, entorses (du membre supérieur), hypoesthésie des 4 membres, borborygmes, douleurs abdominales (Roustan 1979).* * *Les maladies de l'estomac et des intestins : 9GI (couplé avec 37E) : les maladies du Gros Intestin (Lu 1996).* * *Point à puncturer dans les cas de : scapulalgie, paralysie du membre supérieur [NVN 1971].*

5.2. Littérature ancienne

Jia yi jing : « Urines jaunes, borborygmes. »

Qian jin yao fang : « Enflure des genoux consécutive au vent et à l'eau. »

Ishimpo : Coloration jaune des urines ; borborygmes.

Tong ren : « Vent du cerveau avec douleur de la tête, dysurie avec urines foncées ou rouges, borborygmes et coliques. »

Zi sheng jing : « Frissons et fièvre », « Hémiplégie, impotence fonctionnelle des membres et de la région lombaire ».

Zhen jiu ju ying : « Selon *Tong ren*, puncture inclinée à 0,5 distance, appliquer 5 cônes de moxa. indications : dysurie, urines foncées, borborygmes, douleur du thorax, vent unilatéral avec hémiplégie, froid de la moelle des os, impotence fonctionnelle des membres, dyspnée-chuan xi, Qi du Gros Intestin, céphalée avec vent du cerveau-nao feng tou tong. »

Da cheng : « Dysurie, urines foncées, borborygmes, vent unilatéral, hémiplégie, sensation de froid des os et de la moelle, impotence fonctionnelle des membres, dyspnée, stagnation du Qi du Gros Intestin, vent du cerveau avec céphalée.»

Lei jing tu yi : « Vent du cerveau avec céphalée, douleur du thorax et dyspnée, hémiplégie, borborygmes, dysurie, stagnation de Qi dans le Gros Intestin, impotence fonctionnelle de la

main et du pied. Ce point disperse la chaleur de l'Estomac. Ses indications sont voisines de celles de Qichong-30E, Sanli-36E (ou 10GI ?), Juxuxialian-39E). »

5.3. Associations

Shouxialian 8GI, shoushanglian 9GI, shousanli 10GI sont analogiques avec les points He (rassemblement) du bas, situés sur le méridien de l'Estomac : Shouxialian 8GI avec Xiajuxu 39E, Shoushanglian 9GI avec Shangjuxu 37E, Shousanli 10GI avec Zusanli 36E. Ce point est souvent couplé avec le 37E qui est le point he du bas du GI.

- 9GI et 15GI - 11GI : douleurs sur le trajet du méridien.
- 9GI et 11GI - 4GI : engourdissements du bras.
- 9GI et 25E - 37E : borborygmes, diarrhée, mal au ventre (Lu 1996). ^ Indication ^ Association ^ Source ^ | Dysurie avec urines foncées | **9GI** + 8GI | Qian jin (Guillaume 1995) |

5.4. Revue des indications

* Jacques Covin 2012. Indications du 9GI classées en consensus fort (+++, plus de 50 % des auteurs), moyen (++, 30 à 49 % des auteurs) ou faible (+, 15 à 29 % des auteurs) à partir de l'analyse d'un ensemble de références. Covin J. Indications consensuelles des points d'acupuncture du méridien du Gros Intestin. Acupuncture & Moxibustion. 2012;11(3);162-9.161282 +++ : 0 ++ :

Digestion : borborygmes pouvant être accompagnés de diarrhées et de douleurs abdominales

Neurologie : hémiplégie

Rhumatologie : atteinte du membre supérieur + :

Thorax : dyspnée pouvant être accompagnée de douleurs dans la poitrine

Urologie : dysurie avec urines foncées ou rouges

Neurologie : céphalées

5.5. Etudes cliniques et expérimentales

* Li Suai. 65 cas d'entorses traités par le point shanglian (9GI) du côté sain. Acupuncture Traditionnelle Chinoise. 2009;21:127-28.[154057].

From:

<http://wiki-mtc.org/> - Encyclopédie des sciences médicales chinoises

Permanent link:

<http://wiki-mtc.org/doku.php?id=acupuncture:points:points%20des%20meridiens:gros%20intestin:9gi>



Last update: **03 Feb 2022 14:34**