


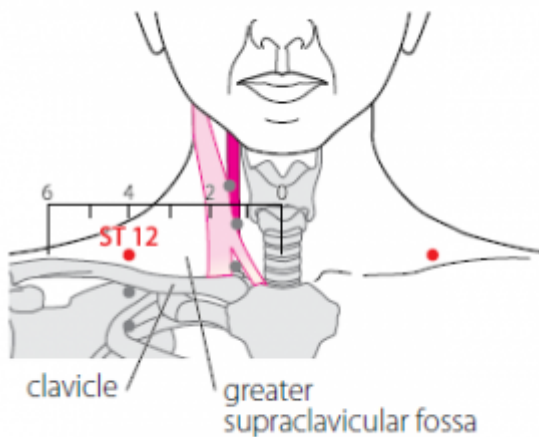
Table des matières

1. Dénomination	1
1.1. Traduction	1
1.2. Origine	1
1.3. Explication du nom	2
1.4. Noms secondaires	2
1.5. Autres Romanisations et langues asiatiques	2
1.6. Code alphanumérique	2
2. Localisation	2
2.1. Textes modernes	2
2.2. Textes classiques	3
2.3. Rapports et coupes anatomiques	3
2.4. Rapports ponctuels	3
3. Classes et fonctions	3
3.1. Classe ponctuelle	3
3.2. Classe thérapeutique	3
4. Techniques de stimulation	4
5. Indications	5
5.1. Littérature moderne	5
5.2. Littérature ancienne	5
5.3. Associations	6
5.4. Revues des indications	6
6. Etudes cliniques et expérimentales	6

12E Quepen 缺盆

prononciation  [quepen.mp3](#)

articles connexes: - 11E - 13E - [Méridien](#) -



WHO 2009.

1. Dénomination

1.1. Traduction

缺盆 quē pén	Petite cuvette (Nguyen Van Nghi 1971) Cuvette ébréchée (Pan 1993, Laurent 2000) Creux sus-claviculaire (Laurent 2000)
---------------	---

- Zhou Mei-sheng 1984 : *que vacancy pen* basin
- *Que* (Ricci 1425) 缺 : ébréché, défectueux ; manquer (Guillaume 1995, Laurent 2000). Cf. 7P *lieque* (Laurent 2000)
- *Pen* (Ricci 3899) 盆 : bassin, cuve, cuvette, pot (Guillaume 1995). *Ba*, 八 Représente les deux éléments que l'on sépare, sème de division. *Fen*, 分 c'est l'image d'un couteau 刀 qui sépare *ba* 八. *Pen*, trouve son origine dans les cérémonies sacrificielles antiques où l'on immolait un animal ; le sang était mis à part, séparé, dans un vase ou un pot. Par métonymie, l'action de séparer, mettre à part, a pris le sens de vase, alors que le vase qui contenait le sang a pris le sens de... sang. *Pen* se traduit par : vase, pot, cuvette, bassin... (Laurent 2000).
- Laurent 2000 : La cuvette *pen*, c'est le creux sus-claviculaire, le point est situé dans une encoche osseuse qui justifie son qualificatif que "ébréché".

1.2. Origine

- Su wen, au chapitre « Qi fu lun » (Guillaume 1995).

1.3. Explication du nom

- Zhou Mei-sheng 1984 : *Quepen* means a basin without a cover. It is an ancient term in anatomy. The point is located in the basin—like depression in the centre of the supraclavicular fossa
- Pan 1993 : Cette courbe (de la clavicule) imparfaite fait penser au bord d'un récipient dont un morceau aurait été endommagé; d'où le nom donné à ce point.

1.4. Noms secondaires

Tiāngài	天盖 [天蓋] (1)	Couvercle céleste	Su wen, chapitre « Qi fu lun » (Guillaume 1995)
Chǐgài	尺蓋	Couvercle du bras	Laurent 2000

1. *Tian* (Ricci 4938) 天 : Firmament, ciel. *Gai* (Ricci 2512) 盖 [蓋] : couvrir, bâtir ; couvercle, toit, couverture (Guillaume 1995).

1.5. Autres Romanisations et langues asiatiques

- Tsiue prenn (fra)
- Ch'ueh P'en (eng)
- Khuyết bồn (viet)
- gyeol bun (cor)
- ketsu bon (jap)

1.6. Code alphanumérique

- 12E, ES12 (Estomac)
- ST12 (Stomach)

2. Localisation

2.1. Textes modernes

- Nguyen Van Nghi 1971 : À la base du cou, sur le bord antérieur, dans un creux, à une distance en dehors du point Tsri Sé (11 E.).
- Li Su Huai 1976 : With the patient sitting upright, this point is 4.0 in. lateral from point 22VC. In the depression on the superior edge of the clavicle. Bilateral.
- Roustan 1979 : au milieu du creux sus-claviculaire, dans la dépression du bord supérieur de la clavicule, à la verticale du mamelon.
- Deng 1993 : au milieu de la fosse sus-claviculaire, à 4 *cun* de la ligne médiane antérieure.
- Pan 1993 : *Quepen* se trouve au milieu du creux sus-claviculaire, au-dessus de la courbe de la clavicule.
- Guillaume 1995 : Au milieu du creux sus-claviculaire, dans la dépression du bord supérieur de la clavicule, à la verticale du mamelon.
- Laurent 2000 : Au milieu du creux sus-claviculaire, dans la dépression du bord supérieur de la clavicule directement dans l'axe vertical du mamelon.

- WHO 2009 : In the anterior region of the neck, in the greater supraclavicular fossa, 4 B-cun lateral to the anterior median line, in the depression superior to the clavicle.

Items de localisation

2.2. Textes classiques

- Jia Yi Jing : Au centre de la fosse sus-claviculaire (Deng 1993).
- Tong Ren : Au centre de la fosse sous-claviculaire (Deng 1993).
- Liu Ji : Au centre de la fosse sus-claviculaire, à 4 cun de *Tiantu* (22VC) (Deng 1993).
- Deng 1993 : Ni Su Wen ni Jia Yi n'indiquent de distance transversale. Dans Liu Ji, il est indiqué que ce point se situe à 4 cun de *Tiantu* (22VC). La localisation du point est donc claire, c'est-à-dire à 4 cun de la ligne médiane antérieure, au milieu de la fosse sus-claviculaire. Tong Ren se trompe en le localisant "dans la fosse sous-claviculaire".

2.3. Rapports et coupes anatomiques

- Deng 1993 : Peau—tissu sous-cutané et muscle peaucier du cou—entre la clavicle et le muscle trapèze—entre le creux inférieur du muscle omo-hyoïdien et le muscle sous-claviculaire—plexus brachial. Dans la couche superficielle, on trouve le nerf intermédiaire sus-claviculaire. Dans la couche profonde, on trouve l'artère et la veine transverses cervicales, et la partie sus-claviculaire du plexus brachial.
- Guillaume 1995 : Artère cervicale transverse, artère et veine supra-scapulaires, artère et veine infra-claviculaires. Nerf supra-claviculaire, plexus brachial.

2.4. Rapports ponctuels

3. Classes et fonctions

3.1. Classe ponctuelle

- Nguyen Van Nghi 1971 : Point de réunion des méridiens tendino-musculaires (vessie, vésicule biliaire, estomac) passant par le cou pour gagner la tête.
- Yu Tianyuan. [On The Confluence of Channels at Acupoint Quepen and its Clinical Significance]. *Journal of Beijing University of TCM*. 1999;22(4):77. [75293].

3.2. Classe thérapeutique

- Guillaume 1995 : *Que pen* dégage et abaisse le *Qi* du Poumon, perméabilise les méridiens et vivifie les *Luo*, harmonise le *Qi* et le Sang.
 - Laurent 2000 : Disperse la chaleur de la poitrine, traite la gorge et les suffocations.
-

4. Techniques de stimulation

Acupuncture	Moxibustion	Source
Needle perpendicularly 0.3 in.	Moxa stick 5-10 min. 3 moxa cones	Li Su Huai 1976
Piquer perpendiculairement à 0,3-0,5 distance	Cautériser 3-5 fois, chauffer 5-10 minutes	Roustan 1979
Selon Tong ren puncturer à 0,3 distance, selon Su wen, puncturer à 0,2 distance, laisser l'aiguille le temps de 7 expirations, ne pas piquer en profondeur car il y a un risque de difficulté respiratoire- <i>ni xi</i> .	Selon Tong ren, appliquer 3 cônes de moxa	Zhen jiu ju ying (Guillaume 1995)
Puncture horizontale entre 0,3 et 0,5 distance de profondeur	Cautérisation avec 3 à 5 cônes. Moxibustion entre 5 et 10 minutes	Guillaume 1995
Piquer perpendiculairement ou obliquement de 0,3 à 0,5 <i>cun</i>	Moxas : 3 ; chauffer 10 mn	Laurent 2000

Sensation de puncture

Sécurité

- Li Su Huai 1976 : Moxibustion is contraindicated for patients with hypertension.
- Roustan 1979 : il serait dangereux de piquer trop profond (en raison de la présence de gros vaisseaux... et du dôme pleural!).
- Zhen jiu ju ying : le Su wen dit que lors de la puncture de *Que pen*, il y a un piégeage à l'intérieur et, lorsque le *Qi* s'échappe, il provoque de la toux (Guillaume 1995).
- Su wen : chapitre « Des interdits en acupuncture » précise que « si on puncture *Que pen*, le *Qi* peut s'éliminer et provoquer dyspnée et toux ». Selon *Lei jing tu yi*, il est interdit de le puncturer en cas de grossesse (Guillaume 1995).
- Laurent 2000 : Interdit pendant la grossesse.
- Li Xiao-ling, ZHANG Fan, GUAN Xin, CAO Dan-na, WANG Feng, WU Di. [Using MRI to Measure the Safety Depth of Quepen Acupoint MRI]. *Journal of Clinical Acupuncture and Moxibustion*.2016.32(1):41-43. [169134]

Objective: Use Magnetic Resonance Imaging to measure the safety and danger depth of Quepen acupoint [12E] from male group and female group, to provide reference data for clinical acupuncturist; to reduce acupuncture accidents and improve acupuncture safety. Methods: Forty healthy volunteer subjects (20 men, 20 women; the BMI index between 18~24) participated in this study. Use cod liver oil capsules marked the surface location of Quepen acupoint, and conduct MRI scan, measure the depth from obtaining images of vertical acupuncture at Quepen acupoint to the visceral pleura, multiplied by 75% as a safety depth. All preprocessing steps were carried out by using SPSS 17.0 software. Results: The male group's left side danger depth of Quepen acupoint was (40.54 ± 5.43)mm and the safety depth was (30.41 ± 4.07)mm; the right side danger depth of Quepen acupoint was (41.13 ± 4.98)mm and the safety depth was (30.85 ± 3.74)mm. The female group's left side danger depth of Quepen acupoint was (35.18 ± 4.54)mm and the safety depth was (26.39 ± 3.41)mm; the right side danger depth of Quepen acupoint was (34.89 ± 4.29)mm and the safety depth was (26.17 ± 3.22)mm. Both sides of safety and danger depth had difference (P < 0.05). Safety and danger depth of different sexes had a significance (P < 0.05). In both sides safety depth and danger depth of male group had no significant difference; in both sides safety depth and danger depth of female group had no significant difference; there is a difference of depth and safety depth between male group and female group. Conclusion: MRI technology provides safe, reliable and accurate data of the safety depth for living acupuncture study, providing a reference to clinical application of dangerous points.

5. Indications

Classe d'usage - point secondaire

5.1. Littérature moderne

- Nguyen Van Nghi 1971 : Point à puncturer dans les cas de : amygdalite, asthme, pleurite.
- Li Su Huai 1976 : Asthna, tonsillitis, pleurisy, scrofula, diaphragmatic spasm, diseases of the neck and shoulder,
- Roustan 1979 : suffocation intermittente, hoquet, gonflement du cou, névralgie intercostale (certains textes ajoutent : pleurésie).
- Guillaume 1995 : Toux, asthme, gêne thoracique, douleur du creux sus-claviculaire, adénites, affections goitreuses, enflure douloureuse de la gorge, paralysie ou paresthésie du membre supérieur.

5.2. Littérature ancienne

- Su wen : Chapitre « Shui re xue lun » « Élimine la chaleur intra-thoracique ». Commentaires du chapitre « Des creux osseux » par Wang Bing : « Le torticolis se traite à *Que pen* » (Guillaume 1995).
- Jia yi jing : « Fièvre et frissons, adénites, plénitude thoracique avec *Qi* en excès ; en cas de plénitude douloureuse du creux sus-claviculaire c'est la mort, en cas d'écoulement vers l'extérieur ce n'est pas mortel ; douleur de l'épaule qui irradie vers la nuque, impossibilité de soulever le bras, douleur du creux sus-claviculaire, absence de transpiration, *Bi* de la gorge, hémoptysie », « Lombalgie avec difficulté de flexion-extension », « Accès de fièvre et frissons » (Guillaume 1995).
- Qian jin yao fang : « Dysphagie », « Chaleur intra-thoracique avec dyspnée, reflux du *Qi* à partir des flancs » (Guillaume 1995).
- Ishimpo : Sensation de fièvre et frissons ; tension et chaleur intra-thoracique ; douleur de l'épaule qui irradie à la nuque ; incapacité de soulever le bras ; *Bi* de la gorge ; toux ; crachats sanglants (Guillaume 1995).
- Zhen jiu ju ying : polypnée-*xi bin* avec plénitude du thorax, dyspnée avec œdème, adénites tuberculeuses-*lei li* et *Bi* de la gorge, transpiration avec froid et chaleur, enflure de *Que pen* (creux sus-claviculaire) ; lorsqu'il y a une ulcération vers l'extérieur, le sujet peut vivre; plénitude de chaleur dans le thorax, chaleur intra-thoracique dans le *Shang han* qui ne se dissipe pas » (Guillaume 1995).
- Yi xue ru men : « *Bi* de la gorge, adénites, toux, accès de fièvre et de frissons, enflure douloureuse de la région de *Que pen* (creux sus-claviculaire), plénitude de l'abdomen avec *Qi* de l'eau, dysphagie, chaleur du thorax, polypnée, reflux du *Qi* à partir de la région située au dessous des flancs » (Guillaume 1995).
- Da cheng : « Dyspnée-*xi bin* (une des cinq accumulations au niveau du Poumon avec polypnée, reflux du *Qi* vers le haut, gonflement du flanc droit, fièvre, frissons, plénitude thoracique, vomissement, toux, expectoration purulo-sanguinolante plénitude thoracique, dyspnée, œdème, adénites-*Lei li*, *Bi* de la gorge, transpiration avec frissons, enflure et ulcération du creux sus-claviculaire avec sensation de plénitude de chaleur intrathoracique, blessure par le froid-*shang han*, chaleur thoracique persistante » (Guillaume 1995).
- Lei jing tu yi : « Dyspnée avec polypnée, toux, plénitude du thorax et œdème, adénites tuberculeuses-*lei li* avec accès de fièvre et de frissons, enflure et ulcération du creux sus-claviculaire, Blessure par le froid-*shang han* avec chaleur intra-thoracique importante, *Bi* de la

gorge avec transpiration. Pour certains, ce point peut disperser la chaleur à l'intérieur du thorax. Ses indications sont voisines de celles de *Da zhu-11V*, *Zhong fu-1P*, *Feng fu-16VG* » (Guillaume 1995).

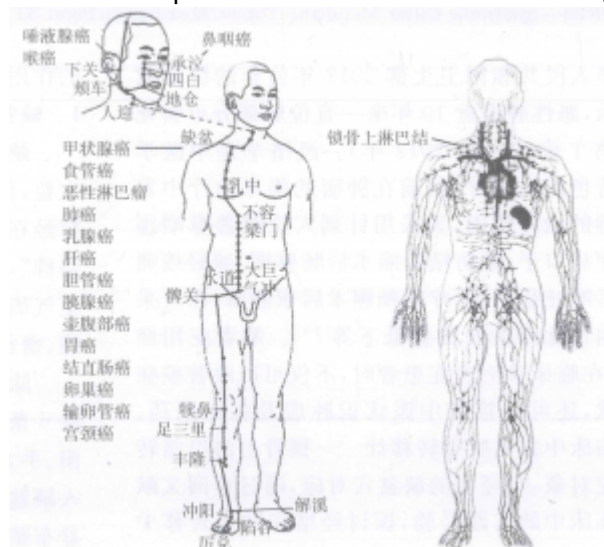
5.3. Associations

Indication	Association	Source
Toux	12E + 17VC + 14VC	Qian jin (Guillaume 1995)
Hémoptysie et toux	12E + 15V + 14VC + 15VC	Qian jin (Guillaume 1995)

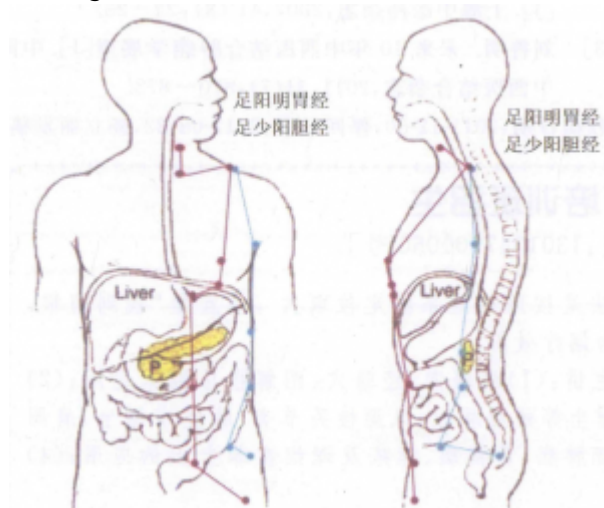
5.4. Revues des indications

6. Etudes cliniques et expérimentales

- Zhang J, Wang P, Liu LM, Chen Z, Meng ZQ, Ma CZ. [Exploration on the Function and Clinical Significance of Meridians and Collaterals in Tumor Metastasis Based on Quepen (ST 12)]. Chinese Acupuncture and Moxibustion. 2012;32(12):1099-102. [162020]



Relations entre le 12E, le système lymphatique et le méridien de l'estomac (Zhang 2012)



(Zhang 2012)

The relationship among Quepen (ST 12), meridians that run through Quepen (ST 12) and primary lesion of tumor that metastasized to supraclavicular lymph node [the location of Quepen (ST 12)] are analyzed on the basis of the meridians-collaterals theory, investigation on literature and clinical practice and the clinical feature that varies primary tumor are always bound to supraclavicular lymph node metastasis. Integrated with clinical practice, the function and clinical significance of meridians and collaterals in treating cancer are preliminarily put forward. The tumor and its metastasis that locate in the regions where the meridians run through are taken into consideration in acknowledging and treating disease.

- Nguyen Ba Quang et al. Influence de l'électro-acupuncture des points 4GI, 6MC, 17TR et 12E sur l'activité électro-encéphalographique et le taux sérique de catécholamines et d'acétylcholine chez le lapin. *Revue Française de Médecine Traditionnelle Chinoise*. 1999;184:172-5. [71008].

Parmi les indications de l'acupuncture, l'action analgésique de l'acupuncture est largement reconnue et utilisée. Plusieurs études expérimentales menées sur l'animal ont montré que l'électro-acupuncture de certains points est à même d'induire des variations de la concentration sérique de certains neurotransmetteurs (3, 5, 6, 7, 8), jouant probablement un rôle dans l'effet analgésique de l'acupuncture. Cet article reprend quatre points couramment utilisés dans l'analgésie acupuncture de la thyroïdectomie (4 GI, 6 MC, 17 TR et 12 E) et étudie l'action de l'électro-acupuncture de ces points sur l'activité électro-encéphalographique du système nerveux central et le taux sérique de catécholamines. Nous avons également comparé la réponse électro-encéphalographique lorsque deux points ou une combinaison d'un nombre plus important de points sont électro-stimulés.

From:

<http://wiki-mtc.org/> - **Encyclopédie des sciences médicales chinoises**

Permanent link:

<http://wiki-mtc.org/doku.php?id=acupuncture:points:points%20des%20meridiens:estomac:12e> 

Last update: **04 Jun 2024 14:35**